Ueber

sekundäre Veränderungen der Organe

bei

Rachendiphtherie.

Inaugural-Dissertation

zur

Erlangung der Doktorwürde

in der gesammten Medizin

verfasst und einer

Hohen medizinischen Fakultät

der Kgl. bayer. Ludwig-Maximilians-Universität zu München

vorgelegt von

M. Katzenstein.

München

Verlag von J. F. Lehmann

1895.

Ueber

sekundäre Veränderungen der Organe

bei

Rachendiphtherie.

Inaugural-Dissertation

zur

Erlangung der Doktorwürde

in der gesammten Medizin

verfasst und einer

Hohen medizinischen Fakultät

der Kgl. bayer. Ludwig-Maximilians-Universität zu München

vorgelegt von

M. Katzenstein.

München

Verlag von J. F. Lehmann

1895.

Referent: Obermedicinalrath Prof. Dr. O. Bollinger.

Akademische Buchdruckerei von F. Straub in München.

Seit der ersten modernen Beschreibung der Rachendiphtherie von Bretonneau im Anfange dieses Jahrhunderts ist die Literatur hierüber ganz ungeheuer angewachsen; und zwar finden wir gewisse Fragen bei den verschiedensten Autoren immer wieder behandelt und verschieden beantwortet. Fast jede neue Publikation brachte einen neuen Vorschlag zur Therapie — sicherlich nicht das beste Zeichen für diese. Immer wieder finden wir das Verhältnis des Croup zur Diphtherie behandelt — und zwar in der verschiedensten Weise. Selbst heute sind sich die Autoren noch nicht darüber einig, ob der eine Prozess nur eine Steigerung des andern, oder ob beide total verschieden sind. Es kommt das besonders daher, dass derartige Fragen von verschiedenen Standpunkten, vom anatomischen, klinischen und vom bakteriologischen, untersucht und beantwortet werden.

So streitet man bis in die neueste Zeit darüber, was man alles unter Diphtherie zu verstehen hat und was man noch so nennen kann.

Wir fassen den Begriff als einen anatomischen auf: Diphtherie ist ein entzündlich-nekrotischer Prozess und kommt als solcher im Darm, im Uterus, in der Vagina, auf der Conjunctiva, an Wunden, auf der Schleimhaut des Pharynx, Larynx und der Trachea vor (Virchow, Cohnheim u. a.)

Demnach ist „jedes Agens, welches mindestens das Epithel einer Schleimhaut nekrotisiert und zugleich stark entzündungserregend auf die letztere wirkt, geeignet, Diphtherie zu erregen".

Sie ist jedoch gewöhnlich an dem Orte, wo sie jeweilig auftritt, durch dieselbe Schädlichkeit hervorgerufen: Diphtherie des Darms durch Sublimateinwirkung oder durch Kotstauung, mit sekundärer Bakterieninvasion verbunden, des Uterus, der Vagina durch Infektion; ebenso Diphtherie der Halsorgane; obwohl es nicht von der Hand zu weisen ist, dass eine Rachendiphtherie als solche auch einmal durch chemische Agentien

hervorgerufen sein könnte. Die vielen Untersuchungen, unter denen besonders die von Löffler, Roux et Yersin, Brieger und Fränkel, d'Espines et Marignac hervorzuheben sind, haben ergeben, dass bei der Diphtherie des Rachens auf den erkrankten Partieen fast stets derselbe Infektionserreger gefunden wird, ebenso wie er bei Rhinitis fibrinosa nicht fehlt und auch oft bei Gesunden in der Mundhöhle sehr häufig vorhanden ist. Hier wartet er gleichsam nur die Gelegenheit einer Ernährungsstörung der Rachenschleimhaut durch Witterungseinflüsse (plötzlich starke Contraction der Gefässe etc.) oder auch eine Entzündung ab, um sich auf der afficierten Schleimhaut an. zusiedeln und erst hier womöglich, falls er nicht virulent genug ist, virulent zu werden und seine deletären Wirkungenzu entfalten. Das, was Oertel auf Grund seiner Erfahrung in „Ziemssens Handbuch der Pathologie und Therapie“ (Band II) sagt, dass nämlich „das Vorhandensein einer katarrhalischen Affektion der Schleimhaut . . . . . ein disponierendes Moment für die diphtherische Infektion zu bilden scheint“, ergeben auch zahlreiche Experimente am Tiere; so konstatierte Löffler („Der gegenwärtige Stand der Frage nach der Entstehung der Diphtherie“, Deutsch. med. Wochenschrift 1890 No. 526), dass die Bacillen beim Tier auf der unverletzten Schleimhaut nicht haften.

Spezifisch kann man die Wirkung des Löfflerschen Bacillus nicht nennen; denn erstens wird er fast nie allein auf den erkrankten Partieen gefunden, zweitens gibt es Diphtherieen, z. B. Scharlachdiphtherie, wo er fehlt und drittens ruft er auch Affektionen hervor, die mit Diphtherie nichts zu thun haben. Wenn ihm aber ganz neuerdings Hansemann jede Bedeutung beim Zustandekommen der Diphtherie abspricht, so geht dieser Autor entschieden zu weit. Denn allein schon die Thatsache, dass er in $^3/_4$ aller Fälle nachgewiesen wurde, spricht dafür, dass dieser Bacillus beim Zustandekommen der primären Rachendiphtherie eine bedeutende Rolle spielt. Ob er nun stets, wie Ritter („Croup und Diphtherie“, Samml. klin. Vorträge H. 73) auf Grund seiner Untersuchungen behauptet, „sich auf der Oberfläche der in Frage kommenden Schleimhäute ansiedelt und eine hochgradige entzündliche Reizung bewirkt, auf welche das Schleimhautgewebe des Larynx und der Trachea gewöhnlich mit fibrinöser Exsudation antwortet, während sich die pflasterepithelbekleidete Pharynxschleimhaut meist auffallend stark zellig infiltriert und nach Eindringen von zahlreichen Streptokokken-

massen nekrotischen Zuständen entgegengeführt wird", lassen wir dahingestellt, es wäre ja in vielen Fällen möglich. Nach dieser Auffassung wären Croup und Diphtherie durch denselben Krankheitserreger bedingt, zum Zustandekommen der Diphtherie (entzündlich-nekrotischer Prozess) wären ausserdem noch Streptokokken notwendig.

Jedenfalls sind die Veränderungen, die wir ausser an der primär erkrankten Stelle auch im ganzen Körper beobachten können, teils durch Toxalbumine, die von dem Klebs-Löffler'schen Bacillus gebildet sind (Arbeiten von Roux et Yersin, Wassermann und Proskauer), teils durch Streptokokken bedingt.

Ich habe versucht, diese sekundären Veränderungen in den Organen an 9 Fällen von primärer Rachendiphtherie und 1 Fall von Croup zu untersuchen und zu beschreiben. Zu diesem Zwecke untersuchte ich in jedem Fall alsbald nach der Sektion Proben von Lunge, Herz, Leber, Milz und Nieren in Kochsalzlösung (Herstellung von Zupfpräparaten); ausserdem legte ich Stückchen der bezeichneten Organe nach Fixierung in Sublimat in Alkohol ein und bettete sie nach entsprechender Härtung und Uebertragung in Alkohol-Xylol, Xylol, Xylol-Paraffin in Paraffin ein. Die Schnitte haben durchschnittlich eine Dicke von 10 μ, viele von 5—10 μ, einige von 15 μ.

Ausser mit Hämatoxylin (Böhmer) Eosin und mit Pikrolithioncarmin (nach Orths Angabe in seiner „Pathologisch-anatomischen Diagnostik") färbte ich je einen Schnitt von jedem Organ nach Weigert (Fortschritte der Med. V) mit Anilinwasser-Gentianaviolett mit vorhergehender Kernfärbung und mit Methylenblau auf Bakterien. Trotzdem bei diesen akut verlaufenden Prozessen amyloide Degeneration nicht zu erwarten war, versuchte ich bei einigen zweifelhaften Präparaten die Reaktion darauf; auch die Färbung nach Ernst mit van Giesonschem Gemisch versäumte ich nicht in einigen Fällen.

I. Fall. Wagner Rosa. 6½ Jahre. E.*) 16. IX. † 18. IX. 10 h. A.
Anamnese: Seit gestern Nacht Halsschmerzen.
17. IX. Fauces zeigen einen herdförmigen, aus grössern Plaques bestehenden grauweissen Belag. Urin eiweissfrei.
18. IX. Belag konfluierend, bedeckt auch die vordern Gaumenbögen T.: 40.0°.

*) Eintritt ins Spital.

Diagnose: Diphtherie und Croup desc. Die Sektion fand 36 h. p. m. statt und ergab als

Anatomische Diagnose: Croup des Pharynx und des Larynx, Croup desc. der Trachea und der Bronchien bis in ihre feinsten Verzweigungen. Lobäre Pneumonie des linken Unterlappens. Milztumor. Trübe Schwellung der Nieren.

Linke Lunge: Oberlappen anämisch; über dem Unterlappen die Pleura mit sulzig-fibrösen Auflagerungen. Unterlappen von verdichteter Konsistenz, Luftgehalt aufgehoben Bronchien überall mit Fibrinmembranen ausgekleidet.

Rechte Lunge: weich; alle Lappen völlig lufthaltig. Unterlappen blutreich; Bronchien wie links.

Herz von entsprechendem Umfang. Rechter Ventrikel und Vorhof mit zähen Fibrinmassen erfüllt. Linke Kammer enthält flüssiges Blut.

Darm ohne Schwellung der Mesenterialdrüsen und Follikel.

Leber gross mit glatter Schnittfläche, teigig; weich; auf der Schnittfläche Zeichnung der Acini verwaschen.

Milz auf dem Durchschnitt blassbraun mit grossen Malpighischen Körperchen. Trabekuläres Gerüst eben sichtbar.

Linke Niere..... auf der Schnittfläche Rinde etwas überquellend. Mark von entsprechender Höhe.

Rechte Niere wie links.

Mikroskopischer Befund.

Lunge: Die dem linken Unterlappen entnommenen Stückchen zeigen mit Leukocyten und mehr oder weniger fettig zerfallenen Epithelien und freien Fetttröpfchen total erfüllte Alveolen. In den eingebetteten Präparaten sieht man nur einige Alveolen mit denselben Bestandteilen und mit Fibrin; sonst zahlreiche, erweiterte Alveolen. In den mässig stark gefüllten kleineren Arterien befinden sich ausser den roten Blutkörperchen Fibrinfäden.

Herz: Querstreifung deutlich sichtbar. Die vorhandene geringe Trübung in den Muskelfibrillen schwindet auf Zusatz von Essigsäure. Ihre Kerne sind alsdann deutlich zu sehen.

Leber: Die Zellen sehr trüb. Mit nur wenig grösseren Fetttropfen. Die Trübung verschwindet auf Zusatz von Essigsäure.

Milz ohne Befund.

Niere: Gefässe ziemlich stark gefüllt. Einzelne Harnkanälchen sind ihres Epithels gänzlich beraubt; alle zeigen Veränderungen desselben. Es ist geschwellt, zum Teil desquamiert. Das interstitielle Gewebe zeigt Blutungen, keine Zellwucherungen.

Ergebnis der anatomischen Untersuchung.

Lunge: Lobäre Pneumonie des linken Unterlappens. Fettige Degeneration der Alveolarepithelien. Zerfall der Leukocyten in den Alveolen und Blutgefässen.

Herz ohne Befund, ebenso Milz.

Leber: Trübe Schwellung.

Niere: Schwellung und Degeneration, interstitielle Blutungen. Wir sehen, die sekundären Veränderungen sind nur geringe. Es spricht dies für die Auffassung Ritters: dass die Streptokokken bei Croup der Halsorgane fehlen. Die geringgradigen sekundären Veränderungen müssten wir uns als durch Toxalbumine des Klebs-Löfflerschen-Bacillus hervorgerufen denken, vorausgesetzt, dass dieser der Erreger des Croup in unserem Falle war.

II. Fall. Anna Pöhlmann. 6 Jahre. E. 21. IX. † 22. IX. 10 h. A.

Anamnese: seit 16. IX. Diphtherie. 21. Fauces: Tonsillen und Uvula zeigen schmutzig graugelben eitrigen Membranbelag. Starker Foetor ex ore. 22. Puls klein, weich, irregulär, sehr frequent; abends 10 h. plötzlich Herz tod.

Diagnose: septische Diphtherie und Croup descendens.

Anatomische Diagnose: Gangränöse Diphtherie des Rachens und des Kehlkopfes; absteigender Croup, Bronchitis, Capillarbronchitis, atelektatische und entzündliche lobuläre Herde in den Lungen, leichte trübe Schwellung der Nieren.

Lungen, namentlich die rechte, etwas gebläht. Pleura im ganzen glatt .... an einigen ganz kleinen Stellen Andeutungen eines frischen fibrinösen Belags; an solchen Stellen Lungenoberfläche livid gefärbt. Schnittfläche von Ober- und Unterlappen blut- und saftreich mit ziemlich zahlreichen etwas dunkleren und etwas derberen leicht prominierenden luftärmeren Herden. Sonst ziemlich lufthaltig.

Linke Lunge von mehr gleichmässig dunkler Farbe; auf der Schnittfläche sonst wie R., nur ohne deutliche Herde. In den grossen Bronchien beideseits reichlich derbe zusammenhängende Membranen; in den kleinen Bronchien mehr katarrhalisches Sekret in reichlicher Menge.

Herz: Im rechten Atrium und Ventrikel reichliche Cruorgerinsel. Endocard und Klappen gehörig. L. Ventrikel fast leer, nicht erweitert .... Muskulatur beiderseits ziemlich dunkel, braunrot von gehöriger Konsistenz.

Leber von gehöriger Grösse. Schnittfläche glatt mit verwaschener Zeichnung.

Milz ziemlich gross. Ober- und Schnittfläche glatt. Malp. Körperchen eben sichtbar. Gerüst nicht vermehrt.

Mikroskopischer Befund.

Lunge: Die durch Zerzupfen isolierten Alveolen sind mit Leukocyten und grösstenteils fettig degenerierten Epithelien erfüllt. Die Schnitte zeigen auch leere Alveolen, deren Septa jedoch z. T. bedeutend verbreitert sind. Hier befinden sich zum grössten Teil in Zerfall befindliche Rundzellen. Dieser ist nicht nur an der Unregelmässigkeit und der Zerbröcklung der Kerne, sondern auch an der sehr reichlichen Bildung von Fibrinfäden erkennbar. Der Inhalt der angefüllten Alveolen besteht im ganzen aus Eiterzellen und wenig Fibrinfäden; nur an einigen circumscripten Stellen herrschen letztere vor, sodass hier das Bild der fibrinösen Pneumonie entsteht. Ein sehr grosser

Teil der Alveolen ist von roten Blutkörperchen total erfüllt. Dass überhaupt starke Blutungen stattgefunden, zeigt das in vielen Alveolen ausser den beschriebenen Bestandteilen noch vorhandene Blutpigment. Die in den Septen verlaufenden Capillaren sind stark mit Blut erfüllt. In einer mittleren Arterie (s. Fig. 1), deren Endothel links (E) gewuchert und im ganzen stark gequollen ist, zeigt sich ein schön geschichteter, auf einander folgend aus einer schmalen Schichte feinkörnigen Eiweisses (e) (sog. zerfallene Blutplättchen), einer breiteren von Leukocyten und wenig Fibrinfäden (l. f.), einer ebensolchen aus Leukocyten (l), dann aus Fibrin und Leukocyten (f. l.) und zuletzt aus einer Schicht von Eiweiss (e) bestehender Thrombus. Nachzutragen wäre noch, dass zwischen den Eiterkörperchen einiger Alveolen kurze, an beiden Enden keulenförmig angeschwollene, in der Mitte z. T. eingezogene Stäbchen sichtbar waren. Sie lagen bis zu 6 beieinander und könnten ihrer Form nach als Löfflersche Diphtheriebacillen gelten.

Herz: Die Gefässe sind nur zum Teil mässig gefüllt; dagegen erscheint die Wand, besonders der Arterien, stark verdickt und zwar infolge der Wucherung der Endothelzellen und Verdickung der übrigen Wand, die ein schölliges Aussehen hat und offenbar hyalin degeneriert ist. Die Muskelzellen zeigen im ganzen ein trübes Aussehen und sind nur an einzelnen circumscripten Stellen, an denen auch die sonst undeutliche Querstreifung schärfer ist, dunkler gefärbt. Ihre Kerne färben sich nur schlecht.

Leber: Die Substanz der Leberzellen erscheint körnig-trüb; erst nach Zusatz von Essigsäure werden zahlreiche feinere und feinste Fetttröfpchen sichtbar. Dem entsprechend sind in den in Alkohol gehärteten Schnitten im Protoplasma der Leberzellen kleine Defekte sichtbar. Das periportale Bindegewebe zeigt fast überall circumscripte Ansammlungen von Rundzellen mit einzelnen länglich erscheinenden Zellen.

Niere: Gefässe stark mit Blut gefüllt; auch die Capillaren der Glomeruli sind gut injiciert; einige enthalten reichlich feinkörnige Substanz, offenbar Eiweiss. Dieses findet sich auch in geringer Menge zwischen den beiden Blättern der Bowman'schen Kapsel einiger Glomeruli. Die Kerne der Capillarepithelien und der Epithelien der Harnkanälchen zeigen die von Oertel beschriebenen degenerativen Vorgänge: Dekomposition etc. etc.; gewöhnlich ist kein Chromatingerüst vorhanden, sondern die chromatische Substanz begrenzt als feiner Saum den Kern. Dieser liegt nicht mehr in einem scharf von der Nachbarzelle abgegrenzten Zellleib, sondern in einer geschwellten feinkörnigen Masse, die kontinuierlich in die zum Nachbarkern gehörige, ebenso beschaffene Substanz übergeht. Den gewundenen Harnkanälchen I. und II. Ordnung, in denen sich die beschriebenen Veränderungen zeigen, fehlt infolge dessen vollkommen ein Lumen. In einigen Harnkanälchen sieht man Kerne von beschriebener Beschaffenheit ohne die geringste Andeutung eines Zellleibs; es sind das diejenigen, die gleich nach der Sektion durch Zerzupfen isoliert und in physiologischer NaCl-Lösung untersucht, ein Epithel zeigten, das total fettig degeneriert war; das Fett war dann durch Behandlung mit Alkohol in den oben beschriebenen Schnitten ausgezogen worden. In den geraden Kanälchen und in den

Sammelröhren ist das Epithel weniger afficiert, jedoch an vielen Stellen in toto abgehoben. Interstitielle Kernwucherung findet sich nirgends.

Ergebnis.

Bei einem Kind von 6 Jahren, das unter den Erscheinungen plötzlichen Herztodes nach 6 tägigem Bestehen der Rachendiphtherie zu Grunde ging, fanden wir also folgende sekundäre Veränderungen.

Lunge: Atelektatische und entzündliche lobuläre Herde. Der Inhalt der Alveolen: Leukocyten und Epithel, in Zerfall begriffen; Blutungen in die Alveolen hinein: demnach Veränderungen der Gefässwände, aber auch des Inhalts: die Bildung des beschriebenen Thrombus konnte nur möglich sein durch eine Vermehrung der Zahl der Leukocyten einerseits und durch Degeneration derselben sowie durch Bildung von Fibrin andrerseits.

Herz: Verdickung der Gefässwände durch Wucherung des Endothels und schollige (hyaline Deg.?) Beschaffenheit der Wand. Trübung der Muskelzellen, Querstreifung undeutlich.

Leber: Trübe Schwellung mit geringer Fettentartung.

Niere: Albuminöse Schwellung der Epithelien der gewundenen Harnkanälchen, zum Teil totale fettige Degeneration. In den geraden Harnkanälchen das Epithel desquamiert.

III. Fall. Taschner Kath. 1 Jahr 1 Mon. E. 5. X.; † 8. X. 6 1/4 h. A. m.

Anamnese: Seit 3 Tagen heiserer Husten und Entzündung der Augen.

Diagnose: Diphtherie des Pharynx und der Conjunctivae. Stat. praes..... Fauces zeigen einen schmutziggrünen Belag..... Stimmer heiser. Temperatur normal.

Anatomische Diagnose: Diphtherie des Larynx und der Konjunctiven. Konfluierende Lobulärpneumonie in beiden Lungen. Multiple Ekchymosen der Pleura des Epi- und Endokards. Trübe Schwellung der Leber und der Nieren.

L. Lunge: gross, von vermehrtem Gewicht. Pleura glatt, zahlreiche subpleurale Luftaustritte. Oberlappen weich, blassrosa, lufthaltig. Saftgehalt gering. Unterlappen hinten und unten derber, zeigt mehrere Verdichtungen. Blutgehalt reichlich, Saftgehalt gering. .....

R. Lunge: äusserlich wie L. Die Konsistenz vermehrt Ober- und Mittellappen blassrosa, mässig saftreich, lufthaltig Unterlappen von gleichmässig dunkelbraunroter Farbe. Luftgehalt völlig aufgehoben..... Bronchialdrüsen nicht geschwellt, ohne Einlagerungen.

Herz von gehörigem Umfang: Epikard glatt, durchsichtig; über dem r. Ventr. einige punktförmige Ekchymosen. Der r. Ventr. taubeneigross, enthält zähe Speckgerinnsel. Muskulatur blass. Endokard glatt, durchsichtig, Klappen frei..... L. Ventr. kontrahiert, enthält wenig Cruorgerinnsel. Endokard glatt, darunter einige punktförmige Ekchymosen. Aortenklappen und Aortenintima stark injiciert, Mitralisrand mit blutroten Gallertknötchen besetzt..... Darmfollikel nicht geschwellt.

Leber: etwas geschwellt; teigig weich, mit abgerundeten Rändern, Schnittfläche trüb graurot überquellend. Schmieriges Parenchym abstreifbar. Wenig blutreich.

Milz: nicht geschwellt. Kapsel gespannt. Pulpa nicht vorquellend; wenig blutreich. Malp. Körp. punktförmig. Trabekul. Gerüst deutlich sichtbar.

L. Niere:..... Oberfläche stark injiciert. Venensterne stark gefüllt. Konsistenz stark herabgesetzt. Mark und Rinde deutlich geschieden; Rinde wulstig überquellend. Trüber Saft reichlich abstreifbar. Nierenbecken nicht erweitert. Schleimhaut blass. Organ wenig blutreich. R. Niere wie L.

Mikroskopischer Befund.

Lunge: Die Gefässe sind stark injiciert; die Alveolen sind vollkommen ausgefüllt mit Zellen, deren Kerne die abenteuerlichsten Formen besitzen und zum Teil zerfallen sind. Ausser diesen aus weissen Blutkörperchen entstandenen finden sich noch Epithelzellen, die, frisch untersucht, vollständig fettig degeneriert erscheinen; auch längliche, spindelförmige Zellen, offenbar von dem Epithel der Kapillaren stammend, sind sichtbar. Einige Alveolen enthalten mehr kernlose, feinkörnige Massen.

Herz: Frisch untersucht, sind in den Muskelfibrillen fast überall so zahlreiche Fetttröpfchen sichtbar, dass eine Querstreifung nicht zu erkennen ist. Auch an den Stellen, wo weniger Fett vorhanden, fehlt sie. Eine Querstreifung ist auch in den in Alkohol gehärteten und in Paraffin eingebetteten und geschnittenen Präparaten nicht nachzuweisen; an einzelnen Stellen bleiben die Muskelfibrillen bei Anwendung der Weigert'schen Fibrinfärbung blau gefärbt. Die Kerne der Muskelzellen zeigen deutliche Degeneration: Die chromatische Substanz umgrenzt den sonst durchsichtigen Kern als feiner Saum. Zwischen den Fibrillen sind zahlreiche grosse Rundzellen, z. T. in Zerfall begriffen, sichtbar.

Leber: Sowohl Venae centr., als auch Venae portarum sind stark mit Blut gefüllt. Im periportalen Bindegewebe sind fast überall Ansammlungen von kleinen Rundzellen sichtbar. Die Substanz der Leberzellen zeigt feinere und feinste Defekte, Stellen, die offenbar fettig degeneriert sind. An manchen Stellen ist vom Zellleib nur noch die äussere Umgrenzung sichtbar; hier ist offenbar das ganze Eiweiss der Zelle in Fett umgewandelt. Die Kerne sind durch entsprechende Zwischenräume getrennt, da das Fett durch Alkohol ausgezogen wurde.

Milz: wurde in diesem Falle nur in physiologischer Kochsalzlösung untersucht; es waren zahlreiche Fetttröpfchen enthaltende Leukocyten sichtbar.

Niere: Die Gefässe sind insgesamt mit Blut, das mehr oder weniger verändert erscheint, gefüllt. Auch die Kapillaren mancher Glomeruli und vieler Harnkanälchen sind stark injiciert. Das Epithel der Bowman'schen Kapsel scheint nur wenig verändert zu sein; dagegen findet sich zwischen ihren beiden Blättern an vielen Stellen feinkörniges Eiweiss; dieses erfüllt auch einen Teil der Kapillaren mancher Glomeruli und überdeckt ihre sonst gut sichtbaren Kerne. Hie und da scheinen die Bindegewebszellen rings um die Bowman'sche Kapsel in Proliferation begriffen zu sein. Das Epithel der gewundenen Kanälchen ist zum Teil geschwollen, zum Teil, wie die frische Untersuchung ergab, fettig degeneriert. An manchen Stellen fehlt es: bei der frischen Untersuchung waren mit Epithelien erfüllte Harnkanälchen sichtbar. Offenbar war das Epithel nicht allein geschwellt, fettig degeneriert, sondern auch zum grossen Teil desquamiert. In den geraden Harnkanälchen und Sammelröhren finden sich weniger Veränderungen des Epithels; sie sind jedoch herdweise stark mit Blutkörperchen erfüllt.

Ergebnis.

Die Organe eines 1 Jahr alten Kindes, das 6 Tage an primärer Rachendiphtherie gelitten, fanden wir also in folgender Weise verändert.

Lunge: Konfluirende Lobulärpneumonie in beiden Lungen. Multiple Ecchymosen der Pleura.

Herz: Fettige Degeneration II. Grades und albuminöse Trübung der Muskelsubstanz. Degeneration der Kerne der Muskelzellen, interstitielle Zellwucherungen.

Leber: Trübe Schwellung und fettige Degeneration.

Milz: Leukocyten enthalten zahlreiche Fetttröpfchen.

Niere: Trübe Schwellung. Das Epithel der gew. Harnkanälchen geschwellt, fettig degeneriert z. T. desquamiert. Eiweiss im Kapselraum und in den Kapillaren der Glomeruli; Zellwucherungen um dieselben, Blutungen in die geraden Harnkanälchen und in die Sammelröhren hinein.

IV. Fall. Buchner Marie. 6 1/2 Jahre. E. 27. IX. † 19. X.

Anamnese: Seit 8 Tagen Halsweh, seit heute Nacht Atemnot; vom Arzt geschickt mit der Diagnose Croup und Diphtherie.

27. IX. R. Tonsille und die rechte Seite der Uvula zeigen einen grauweissen, konfluierenden Belag von geringer Ausdehnung. Stimme aphonisch, trockener, heiserer Husten.... Lunge: beiderseits hinten oben stark verlängertes Exspirium mit bronchialem Hauch.... Puls voll und kräftig, etwas frequent. Morgens 11 h. Injektionen von Diphtherie-Antitoxinlösung (Arons. 8 g). Eiweissgehalt des Urins = a.*)

*) a bedeutet Niederschlag von Eiweiss.

28. IX. Atmung noch ziemlich behindert. Puls ist voll und kräftig. Respiration mässig beschleunigt = 38.

29. IX. Gestern abends 6 h. wurden Pat. 5 ccm Antitoxin injiciert. Puls voll und kräftig.... Die Beläge an der r. Tonsille und Uvula sind verschwunden, Rachen zeigt nur eine starke Rötung.... Die Erscheinungen auf der Lunge sind besser geworden. Eiweissgehalt des Urins = a; jedoch bedeutend geringer wie gestern. Abends Injektion von Antitoxin 4,5.

30. IX. .... Eiweissgehalt des Urins verschwunden; Fauces rein; Puls 120, ziemlich voll und kräftig.

1. X. Häufig quälende, trockene Hustenanfälle. Beide Oberlappen geben verlängertes Exspirium mit bronchialem Hauch; weiter unten ist das Atemgeräusch rauh, das Exspirium ebenfalls verlängert...

4. X. .... Puls klein und frequent, Allgemeinbefinden noch günstig. Abends Injektion von Antitoxin 8,5....

6. X. Atemgeräusch noch sehr rauh. R. V. O. mit bronchialem Beiklang; immer noch leichtes Fieber....

18. X. Pat. etwas benommen; die Wunde an der Trachea (am 10. X. fand Tracheotomia infer. statt) bietet ein speckiges Aussehen dar und verbreitet einen fötiden Geruch. Mittags 11 h. 50 entleert Pat. in mehrmaligen Hustenstössen eine grössere Menge dunklen, z. T. geronnenen Blutes aus der Trachealwunde. Bei der näheren Untersuchung erweist sich das Blut als aus der Trachea stammend. Dieser Vorgang wiederholt sich in der nächsten Viertelstunde dreimal.

19. X. Kein Blut mehr. Eiweissgehalt des Urins = a; Puls sehr frequent. Seit gestern morgen andauernd Fieber.... Pat. wird mehr und mehr benommen.... 4 h erfolgt Tod durch Herzparalyse. Sektion 20 St. p. m. ergab als

Anatomische Diagnose: Diphtherie des Kehlkopfs und des Isthmus faucium. Katarrhalische Pneumonie, atelektatische Herde in beiden Lungen. Trübe Schwellung des Herzens und der Nieren. Gehirnödem. Enteritis katarrh.

L. Lunge ziemlich voluminös, Pleura glatt, Oberlappen von weicher Konsistenz, im Unterlappen am hinteren Rande das Gewebe etwas eingesunken, von livider Farbe. Pleura durchsichtig, aber leicht getrübt. Schnittfläche des Oberlappens von blassbrauner Farbe. Blutgehalt vermindert; Saftgehalt vermehrt, Luftgehalt vorhanden.... Unterlappen von dunklerer Farbe; namentlich die unteren Partieen zeigen sich auf der Schnittfläche ebenfalls etwas eingesunken und luftleer. Innerhalb derselben gelblich weisse, in Gruppen stehende, knötchenartige Gebilde; die Knötchen entsprechen bronchitischen und peribronchitischen Stellen....

R. Lunge äusserlich ähnlich wie die L; nur zeigt sie zahlreichere eingesunkene livide Partieen. Pleura im ganzen glatt und glänzend; am hinteren Rande aber zeigt sie Trübung.... Oberlappen wie links, Mittellappen livide, etwas eingesunken, Luftgehalt fast aufgehoben; auch hier weisse, knötchenartige Herde....

Herz von entsprechender Grösse. Epikard milchig getrübt; epikardiales Fett gering. R. Vorhof enthält etwas Fibringerinnsel. Endo-

kard wenig getrübt. Tricuspidalis blutig tingiert, nicht verdickt, frei beweglich. Im r. Ventr. etwas Speck- und Cruorgerinnsel; er ist nicht erweitert. Endokard durchsichtig, Muskulatur blassbraun; mässig verdickt. Im l. Vorhof kein besonderer Inhalt. Bicuspidalis blutig tingiert. L. Ventrikel leer. Klappen der Aorta blutig tingiert; ohne Belag; Endokard gehörig. Muskulatur leicht trüb geschwellt.

Leber von gehöriger Grösse. Konsistenz namentlich an den Rändern sehr schlaff; Oberfläche glatt. Auf der Schnittfläche, von gelbbrauner Farbe und glatt, Acini erkennbar. Blutgehalt mässig. Fettgehalt nicht sehr stark....

Milz von gehöriger Grösse. Oberfläche gelappt. Auf der Schnittfläche Kapsel nicht verdickt. Pulpa in geringer Menge abstreifbar. Trabekuläres Gerüst deutlich.

Nieren: .... Oberfläche glatt und von blasser Farbe; auf derselben einige Venensterne gefüllt. Rinde etwas verbreitert, von trübbraunroter Farbe. Zeichnung deutlich. Marksubstanz im Bereich der Grenzzone mit stark gefüllten Gefässen. Nierenbecken nicht erweitert. Schleimhaut blass.

Dünndarm: .... Schleimhaut gerötet, einige Solitärfollikel leicht geschwellt. Plaques stark geschwellt mit einzelnen Blutungen. Die Oberfläche der Plaques geschwellt. Mesenterialdrüsen etwas geschwellt, auf der Schnittfläche von rötlicher Farbe. Im Dickdarm Schleimhaut ziemlich stark geschwellt und gerötet mit schleimigem trübem Belag. Follikel nicht sehr deutlich.

Mikroskopischer Befund:

Lunge: Gefässe stark injiciert, z. T. mit Fibrin erfüllt; ihre Wand erscheint verdickt und vielfach mit Zellwucherungen besonders in der Adventitia besetzt. Nur an einzelnen Stellen sind in diesem Präparate pneumonische Herde sichtbar und zwar enthalten die hier befindlichen Infundibula und Alveolen vorzugsweise Eiterkörperchen und sehr wenig Fibrinfäden. Die Septen der übrigen Alveolen sind überall verbreitert und mit zahlreichen kleinen Rundzellen besetzt.

Herz: Die Querstreifung der Muskelfibrillen ist deutlich erkennbar in den gefärbten Präparaten; war jedoch bei der frischen Untersuchung an vielen Stellen unsichtbar, an manchen undeutlich. Fettkügelchen waren hier in relativ geringer Menge, dem Längsdurchmesser der Muskelzellen entsprechend angeordnet, zu sehen.

Leber: Trotz langer Färbung erscheinen die Kerne der Leberzellen nur schwach tingiert. Die chromatische Substanz fehlt in ihrem Innern und umgibt sie als feiner Saum. Gegen die Doppelfärbung mit Carbolfuchsin und Methylenblau verhalten sie sich verschieden. Die einen erscheinen rot, 3 bis 4 scharf umgrenzte blaue Punkte enthaltend, die andern diffus blau. Die Substanz des Zelleibs erscheint normal gekörnt, jedoch ohne Defekte; die durch Zerzupfen isolierten und in Kochsalzlösung untersuchten Leberzellen waren zwar sehr trüb, enthielten aber nur wenig Fettkügelchen und zwar vorzugweise relativ grosse. Die zwischen den Leberzellenbalken befindlichen Kapillaren sind z. T. stark mit Blut gefüllt. Andere, sowie auch die grösseren Gefässe sind nur mässig injiciert. Die

Zellen des periportalen Bindegewebes sind in Proliferation begriffen und dunkler als die Kerne der Leberzellen gefärbt.

Milz: Unter der Kapsel ziemlich starke Blutungen nachweisbar. Die Zahl der Leukocyten ist sicher nicht vermehrt; an vielen Stellen ist sogar das retikuläre Bindegewebe deutlich sichtbar und seine Fasern vielfach gequollen. Sie erscheinen, mit Pikro-Lithioncarmin gefärbt, leuchtend gelb.

Niere: Das Epithel der Bowman'schen Kapsel ist z. T. abgestossen und liegt im Lumen; hier sieht man an manchen Stellen Eiweiss. Die Kapillaren der Malpighischen Körperchen sind ziemlich stark mit roten Blutkörperchen erfüllt; ebenso die mittleren und grösseren Gefässe. Das Epithel der gewundenen Harnkanälchen ist an vielen Stellen total nekrotisch; ohne jede Kernfärbung (Fig. 3a). An andern Stellen sind die Kerne nur schwach gefärbt (e k), z. T. im Lumen, z. T. an normalem Platze liegend. Der Zellleib ist überall geschwellt, sodass an vielen Stellen das Lumen fehlt (Fig. 3 b). Fettige Entartung der Zellen war bei der frischen Untersuchung nicht zu konstatieren. Das (mehr) kubische Epithel der absteigenden Schenkel und der Sammelröhren zeigt diese Veränderung nicht, jedoch ist das Lumen dieser Partieen fast überall mit Zellkernen (Fig. 3c) (e k_1) erfüllt, die offenbar angeschwemmt sind; ein grosser Teil der Sammelröhren ist auch in diesem Fall stark mit roten Blutkörperchen angefüllt. An einigen Stellen sind interstitielle Wucherungen von Zellen an der schönen Färbung ihrer Kerne leicht zu erkennen. Die dem Dünndarm entnommenen und in Paraffin eingebetteten und sodann geschnittenen Stückchen zeigen Hyperplasie der Leukocyten in den Follikeln und ausserhalb derselben; nirgends aber Nekrose.

Ergebnis.

Die Krankheit bestand ungefähr $3\,^1/_2$ Wochen, während welcher Zeit im ganzen 23,5 g Antitoxin Aronson injiciert wurden. In der ersten Woche war Puls voll und kräftig, später liess die Herzkraft nach. Eiweiss wurde nicht während der ganzen Dauer der Krankheit im Urin nachgewiesen. Pneumonische Symptome.

Demensprechend fanden wir in der

Lunge: Katarrhalische Pneumonie; atelektatische Herde in beiden Lungen. Verdickung der Gefässwandungen. Verbreiterung der Alveolarsepta, in den Alveolen Eiterkörperchen.

Herz: Trübe Schwellung und fettige Degeneration ersten Grades.

Leber: Degeneration der Leberzellenkerne.

Milz: Hyaline Entartung des retikulären Bindegewebes.

Niere: Teilweise Nekrose des Epithels der gew. Harnkanälchen; teilweise nur trübe Schwellung. Blutungen in die Sammelröhren. Einzelne interstitielle Zellwucherungen.

V. Fall. Heinrich Katharina. 3½ Jahre. E. 21. X. † 24. X. 4. h a. m.

Anamnese: Seit Freitag (19.) merkt die Mutter, dass das Kind schwer schnauft.

Diagnose: Diphtherie des Pharynx und der Nase. (Behr. III. u. II.)

21. X. Kräftiges, gesundes Kind.... T. = 38,8; Puls = 180; Respiration nicht beschleunigt oder angestrengt. Aus der Nase rinnt reichlich eitrige Schleimhaut. Die beiden Tonsillen, die Uvula und den weichen Gaumen überzieht ein zusammenhängender Belag von gelblich-weisser Farbe, der z. T. schon zerklüftet ist. Die retromaxillaren Lymphdrüsen geschwellt, schmerzhaft, das umgebende Gewebe infiltriert. Stimme rein, Puls frequent und nicht doppelschlägig..... 13 ccm. Behr. III.

22. X. Behr. II. (8 ccm).

23 X. Pat. benommen, Atmung ist durch die colossale Schwellung der Tonsillen und Uvula zusammen mit den diphtherischen Prozessen in der Nase erschwert, doch ruhig.....

24. X. Der Puls ist klein, zeitweise aussetzend.... Die Sektion fand 28½ h. p. m. statt.

Anatomische Diagnose: Diphtherie des Rachens, des Larynx und des Isthmus fauc. Erweichte Membranen in der Trachea, den grossen Bronchien beiderseits, sämtlichen Bronchialästen der r. Lunge. Multiple isolierte Pneumonien des r. Oberlappens. Diffuse Pneumonie des r. Unterlappens. Einzelne isolierte pneumonische Herde in der l. Lunge. Fibrinöse Pleuritis über dem r. Unterlappen; eitrig katarrhalische Bronchitis und Bronchiolitis der r. Lunge. Trübe Schwellung von Leber, Herz und Nieren. Eiterige Enteritis vermicularis. Schwellung der Lymphfollikel der Milz, Schwellung der Bronchialdrüsen....

L. Lunge von geringem Volumen und weicher Konsistenz. Pleura glatt.... Schnittfläche des Oberlappens blutleer, luft- und saftthaltig. Unterlappen etwas dunkler und zeigt an einigen Stellen mehr oder minder circumscripte, prominente, fast luftleere, dunkelrote, infiltrierte Herde....

R. Lunge von vergrössertem Volumen, die Pleura zeigt über dem Unterlappen deutlich Fibrinbelag. Schnittfläche des Oberlappens mit lobulären Herden durchsetzt; letztere von sehr derber Beschaffenheit, leicht körnig, graugelb, teilweise in beginnender eitriger Einschmelzung; die Herde prominieren etwas über die Schnittfläche. Die dazwischen liegenden Lungenpartieen sind anämisch, lufthaltig, aber saftreicher als normal. Der Unterlappen ist diffuse infiltriert von graugelbroter Schnittfläche, gering, aber deutlich gekörnt. Blutgehalt gering, Saftgehalt ebenso. Dagegen entleert sich bei Druck auf die Schnittfläche aus den durchschnittenen Bronchien der vorhin erwähnte, aus weichen polymorphen Massen bestehende Inhalt in reichlicher Menge. In grossen Gefässen kein besonderer Inhalt. Bronchialdrüsen geschwellt, gerötet, sehr weich, nicht verkäst.

Herz: gehörig gross, Epikard milchig getrübt, r. Ventrikel und Vorhof enthalten reichlich Speckgerinnsel, ebenso der l. Vorhof.

Der r. Ventr. ist leer, Klappen und Endokard gehörig, Muskulatur blassbraunrot. . . .

Leber: mässig gross, Ober- und Schnittfläche glatt, letztere etwas getrübt, Zeichnung etwas verwaschen. . . .

Milz: mässig gross, auf der Schnittfläche Pulpa blassbraunrot, die Follikel stark vergrössert, fast um jeden derselben ist ein roter Hof sichtbar, Gerüst nicht vermehrt.

Beide Nieren gehörig gross, fötal gelappt, Oberfläche glatt und blass. Auf der Schnittfläche Mark und Rinde, besonders letztere stark getrübt. In ihr sieht man zahlreiche sehr kleine, teils circumscripte, teils verwaschene graue Flecken, die Glomeruli teilweise gerötet und hervortretend.

Mikroskopischer Befund:

R. Lunge: Die Gefässe, deren Wand (besonders die Adventitia) stark verdickt, schollige Beschaffenheit zeigt (s. Fig. 6), enthalten feinkörnige Eiweissmassen, sehr viele Leukocyten und nur relativ wenig Erythrocyten, in einem Gefäss befindet sich ein aus Leukocyten und Fibrin bestehender Thrombus (Fig. 2); auch die in den Alveolarsepten verlaufenden Kapillaren sind stark mit amorphen Massen erfüllt. Die Alveolen sind total erfüllt mit Leukocyten, die stark im Zerfall begriffen sind; infolgedessen fehlt in manchen Alveolen jegliche Kernfärbung: sie sind mit total nekrotischen Massen erfüllt. In anderen findet man ausser schlecht gefärbten Leukocyten ziemlich viel Fibrin. In den Septen der Alveolen sind offenbar, dem Verlauf der Kapillaren folgend, kleine Rundzellen, deren Kerne sich durch ihre deutliche Färbung von anderen Zellen abheben, sichtbar. In vielen Alveolen finden sich, zwischen den Eiterzellen liegend, zahlreiche, in Reihen angeordnete runde, einzelne runde und Stäbchenbakterien. In dem der l. Lunge entnommenen Stück finden sich im ganzen ähnliche Verhältnisse. Nur die Gefässe sind mit unveränderten, normalen Blutbestandteilen erfüllt, die in den Alveolen befindlichen Eiterkörperchen zeigen nicht so deutlich Zerfall. Ein Teil der Alveolen ist stark von roten Blutkörperchen ausgedehnt.

Herz: Die Gefässe sind stark mit Blut erfüllt, die Substanz der Muskelzellen zeigt an manchen Stellen feinste Defekte, Querstreifung ist jedoch noch sichtbar.

Leber: Die Kerne der Leberzellen färben sich schlecht, die Substanz des Zellleibs erscheint normal gekörnt, jedoch geschwellt ohne Defekte. Die zwischen den Leberzellenbalken liegenden Kapillaren sind stark mit Blut erfüllt; ebenso die grösseren Gefässe.

Milz: Eine Hyperplasie der Zellen ist nicht zu konstatieren; an vielen Stellen ist die Zahl der Lymphkörperchen nur sehr gering; hier sind ihre Kerne nur blass gefärbt; und aus gequollenem Bindegewebe und aus Eiweiss bestehende Massen sichtbar. Letzteres scheint zum grössten Teil aus den Lymphkörperchen zu stammen, die mehr oder weniger in Zerfall begriffen sind und, wie entsprechend gefärbte Präparate ergaben, Fibrin gebildet haben. Dies ensteht ja nach Alex. Schmidt aus der fibrinoplastischen Substanz, die aus den

Lymphkörperchen und aus der fibrinogenen, die aus dem Plasma stammt. Man nimmt nun an, dass bei diesem Vorgang das ausser der fibrinoplastischen Substanz in den Lymphkörperchen befindliche Eiweiss ausfällt. Die Malpighischen Körperchen zeigen in ihrer Mitte statt des Keimcentrums in Zerfall begriffene, z. T. schon nekrotische Zellen (s. Fig. 4); hier war eine Fibrinfärbung nicht zu erzielen. Offenbar war der Prozess aus dem Stadium der Fibrinbildung in dasjenige totaler Nekrose (wenn dies möglich ist) übergegangen oder es war infolge der stärkeren Wirkung des schädlichen Agens sofort Nekrose eingetreten. Am Rande der Follikel jedoch finden sich um jede der hier besser gefärbten Zellen Fibrinfäden (s. Fig. 5); manchmal sind 2 bis 3 Zellen gemeinsam von Fibrinfäden umgeben. Dieses Verhalten setzt natürlich voraus, dass jede Zelle von Lymphe umspült wird. An einzelnen Stellen werden die Fibrinfäden so zahlreich, dass von Lymphocyten nichts mehr zu sehen ist (f in der Figur). Auch im trabekulären Gerüst sind zahlreiche Fibrinfäden sichtbar.

Nieren: Das Epithel der Glomeruli erscheint nur blass gefärbt. In der Bowman'schen Kapsel sieht man an manchen Stellen Blut, an anderen Eiweiss. Das Epithel der gewundenen Harnkanälchen ist geschwellt; die Kerne der Zellen sind z. T. schlecht, z. T. gar nicht gefärbt. Das Endothel der stark gefüllten Kapillaren erscheint normal, ebenso wie das Epithel der geraden Harnkanälchen; nur ist es an den meisten Stellen in toto abgehoben und liegt im Lumen.

Ergebnis.

Während der 3—4 tägigen Krankheitsdauer erhielt das $3^1/_2$ jährige Kind 13 ccm Behr. III und 8 ccm Behr. II. Puls war klein; Atmung erschwert. Als sekundäre Veränderungen fanden wir in der

Lunge: Multiple isolierte Pneumonieen des r. Oberlappens, diffuse Pneumonie des r. Unterlappens. Einzelne isolierte pneumonische Herde in der l. Lunge. Fibrinöse Pleuritis über dem r. Unterlappen. Der Inhalt der Alveolen ist im Stadium beginnender oder ausgesprochener Nekrose; zahlreiche Bakterien.

Herz: Fettige Degeneration I. Grades.

Leber: Trübe Schwellung; mangelhafte Färbbarkeit der Leberzellenkerne.

Milz: Degenerationsvorgänge mit und ohne Bildung von Fibrin.

Niere: Degenerationsvorgänge in den Epithelien der Glomeruli: Durchtritt von Eiweiss. Schwellung des Epithels der gewundenen Harnkanälchen, mit mangelhafter Färbung der Kerne.

VI. Fall. Meyer Heinrich. 6 Jahre. E. 30. IX. † 26. X. 5½ h. p. m.

Anamnese: Vor 8 Tagen wurde vom Arzt Diphtherie konstatiert.

Stat. praes.: Hochgradige Dyspnoe. Fauces zeigen einen leichten grauweisen lacunären stellenweise zu grösseren Herden konfluierenden Belag. Sofort Intubation. T. 37,5. Atmungsgeräusch sehr rauh, namentlich in den oberen Partieen; unten abgeschwächt. Injektion von Antitoxin (Arons.) 15,0 g.

1. X. Gestern Abend T. 38,8. Sehr rauhes Atmungsgeräusch mit verlängertem Exspirium. . . .

2. X. . . . . Temperatur nicht unter 38,0. Höchste Temperatur 38,7. Ueber der Lunge noch rauhes Atmungsgeräusch, namentlich verlängertes Exspirium.

3. X. . . . . Puls voll und kräftig. . . . .

10. X. Urin zeigt Spuren von Eiweiss.

11. X. . . . . In die unteren Lungenpartieen dringt die Luft sehr schlecht ein, ebenso R. V. O., überall Vesikuläratmen. Injektion von Antitoxin (Arons.) 10,0.

12. X. Höchste Temperatur gestern Abend 38,1, heute normale Temperatur. Stimme noch total heiser und tonlos. Atmung stenotisch. . . . .

19. X. . . . . Eiweissgehalt des Urins = a.

22. X. . . . . Urin eiweissfrei.

25. X. Kein Eiweiss mehr im Urin.

26. X. Exitus durch Herzlähmung.

Anatomische Diagnose: In Ablauf begriffene Diphtherie des Larynx und der Trachea. Lobuläre Pneumonie. Multiple Atelektasen beider Lungen, besonders des r. Unterlappens. Adhäsivpleuritis. Dekubitusgeschwüre im Kehlkopf. . . . .

L. Lunge frei in der Pleurahöhle von vermehrtem Gewicht und Volumen. Pleura durchsichtig und glatt. An der Oberfläche viele livide, schlaffe, eingesunkene Stellen. Oberlappen von vermehrtem Saftgehalt und geringem Blut- und Luftgehalt. Unterlappen zeigt auf blassbraunrotem Grunde dunklere prominente luftleere Herde von derber Konsistenz. In den grösseren und mittleren Bronchien reichlich erweichte schleimige Massen von eitriger Beschaffenheit.

R. Lunge: Der Oberlappen allseitig leicht verwachsen, gedunsen, Mittel- und Unterlappen von derber Beschaffenheit. Unterlappen luftleer, schlaff, blutreich, Saftgehalt gering. . . .

Herz gehörig gross, Epikard durchsichtig, r. Ventr. mit geronnenem Blut gefüllt. L. Ventr. leer, Endokard und Klappen gehörige; Muskulatur ohne Befund.

Dünndarm: Peyersche Plaques und Follikel geschwellt.

Leber ziemlich gross, von teigig weicher Konsistenz. Ränder scharf, Schnittfläche verwachsen, fettreich, hellbraun.

Milz wenig vergrössert, Schnittfläche glatt. Follikel etwas geschwellt. Trabekel nicht vermehrt.

Nieren von ziemlichem Volumen, fibröse Kapsel leicht abziehbar. Schnittfläche dunkel, von gehöriger Konsistenz Rinde nicht verbreitert, Markkegel ohne Befund, dunkler als die Rinde.

Mikroskopischer Befund:

L. Lunge: Im vorliegenden Präparat sind nur wenig lufthaltige Alveolen zu sehen. Im Ganzen sind die einzelnen Alveolen nicht voneinander zu unterscheiden. Das ganze Gesichtsfeld ist erfüllt von Zellen mit Kernen, die zum grossen Teil Zeigen des Zerfalls tragen und mit relativ grossem offenbar gequollenen Zellleib; hie und da sind einzelne mehrkernige Zellen sichtbar. Ausserdem befinden sich hier zahlreiche, längliche Zellen, offenbar durch Proliferation von Bindegewebs- und Endothelzellen entstanden. Wenn auch die Alveolarsepta als solche nicht zu erkennen sind, so ist ihre Lage durch die zahlreichen sehr stark injicierten, in gleichmässigen Abständen von einander befindlichen Kapillaren erkennbar. Auch die grösseren Gefässe sind durch normale Blutbestandteile stark ausgedehnt; ihre Wand ist ziemlich stark verdickt; und zwar ist es besonders die Adventitia, welche statt der fibrillären Beschaffenheit ein scholliges Aussehen hat. Sie ist offenbar hyalin degeneriert. In der Umgebung der Gefässe finden sich Herde von Rundzellen, deren Kern im Gegensatz zu den oben beschriebenen dunkel gefärbt ist. Auch die Bronchien sind erfüllt mit Eiterkörperchen und Ueberbleibseln von zerfallenen Zellen; dazwischen finden sich zahlreiche kokkenartige Gebilde. In einem Bronchus, dessen mehrzeiliges Cylinderepithel wohlerhalten ist, zeigt sich an dieses nach innen sich anschliessend eine breite Zone von Eiterkörperchen mit massenhaften Kokken untermischt; weiter nach innen ist das Lumen vollständig frei. Das Cylinderepithel der Bronchien ist mit einem Saum, aus einer strukturlosen Masse bestehend, besetzt; es ist dies wohl eine eiweissartige Substanz, die von den Zellen selbst abgeschieden ist. Nachzutragen wäre noch, dass sich auch zwischen den die Alveolen ausfüllenden Zellen zahlreiche Diplokokken befinden und dass die oben beschriebenen, gequollenen Zellen, die offenbar Alveolarepithelien darstellen, sich zum grossen Teil als fettig degeneriert bei der frischen Untersuchung erwiesen. In den der

R. Lunge entnommenen Stückchen zeigen sich im Ganzen ähnliche Verhältnisse; nur sind zahlreichere, freie Alveolen sichtbar, deren Septen verbreitert sind infolge der starken Ausdehnung der Kapillaren und hie und da stattgefundener Blutungen. An manchen Stellen der Septa sind grosse Zellen mit mehreren Kernen, die jedoch selbst nicht gefärbt, nur durch einen feinen mit Lithioncarmin rot tingierten Saum erkennbar sind; andere derartige Zellen enthalten diffus im Zellleib verteilt Chromatinkörner und wieder andere diese untermischt mit halbmondförmigen Chromatinfiguren. Diese beschriebenen Zellen sind offenbar Mastzellen. Diplokokken befinden sich in grosser Zahl in den Septen der wenig oder gar nicht infiltrierten Alveolen und liegen wohl in Lymph- oder Blutkapillaren.

Herz: Die Substanz der Muskelzellen zeigt im Allgemeinen ein trübes, verwaschenes Aussehen auch bei mehrmals wiederholter Färbung. Die mit Pikrolithioncarmin gefärbten Schnitte zeigen circumscripte blass gefärbte Partieen, während das übrige Präparat gut tingiert ist. An ersteren erscheint die Zellsubstanz homogen, sonst ist die Quer- Längsstreifung gut zu erkennen. Zwischen den ein-

zelnen Fibrillen, deren Grenzen in übrigen an einzelnen Stellen sehr verwaschen sind, sind zahlreiche längliche aber auch runde Zellen sichtbar; es sind offenbar gewucherte Bindegewebszellen. Hie und da erscheint auch das Endothel der Gefässe proliferirt. Die Wand der Gefässe zeigt keine Veränderungen.

Leber: Im periportalen Bindegewebe sind die Zellen bedeutend zahlreicher als normal. Es finden sich zwischen den vielen länglichen Zellen auch runde Gebilde. Die Substanz der Leberzellen erscheint trübkörnig geschwellt, mit zahlreichen kleinen und kleinsten Defekten versehen. Die Kerne der Leberzellen sind im Ganzen normal gefärbt.

Nieren: Die Gefässe sind ziemlich beträchtlich mit Blut erfüllt; auch die Kapillaren der Glomeruli sind zum Teil so ausgedehnt, dass fast nur rote Blutkörperchen sichtbar sind und das Epithel zurücktritt. Auch die Bowman'sche Kapsel enthält an manchen Stellen viel Blut; sie scheint im Ganzen etwas verdickt, ihr Epithel gewuchert. Die Kapillaren zwischen den gewundenen Harnkanälchen sind stark ausgedehnt. Das Epithel dieser Harnkanälchen ist geschwellt, so dass das Lumen an sehr vielen Stellen gänzlich aufgehoben ist; oft entbehren die Epithelzellen der Kerne, oft sind diese nur blass und wenig deutlich sichtbar. Aehnliche Veränderungen zeigt das Epithel der aufsteigenden Schenkel; die absteigenden Schenkel der Henle'schen Schleife und die Sammelröhren tragen ein im Ganzen weniger afficiertes Epithel, enthalten aber zum Teil ziemlich reichlich Eiweissmassen. Die zwischen den Sammelröhren verlaufenden Kapillaren sind so stark mit Blut erfüllt, dass sie einen grossen Teil derselben vollständig komprimieren; ob ein Durchtritt von roten Blutkörperchen in die Sammelröhren stattgefunden, lässt sich nur schwer entscheiden.

Milz: Die Gefässe sind nur mässig gefüllt; ihre Wand ist stark verdickt und zeigt ein schölliges Aussehen. Die Kerne der Muscularis und der Adventitia fehlen zum grossen Teil und sind an manchen Stellen nur schwach gefärbt. Auch die Kapillaren zeigen diese Beschaffenheit der Wand und zwar in solchem Grade, dass an vielen Stellen das Lumen ganz oder fast ganz aufgehoben ist; vielfach ist eine Wucherung der Endothelzellen mit Desquamation der obersten Lage zu beobachten. Die sowohl in der Pulpa, als auch in den Malpighischen Körperchen befindlichen Zellen sind zum grossen Teil nur schlecht gefärbt und in relativ geringer Zahl vorhanden; es ist infolge dessen das gequollene Grundgewebe deutlicher sichtbar. An vielen Stellen haben offenbar Blutungen stattgefunden. Fibrinfäden finden sich nur auf den Trabekeln.

Die dem Dünndarm entnommenen Stückchen zeigen Vermehrung der Lymphkörperchen in den Follikeln, starke Füllung der Gefässe; aber keine Veränderung in deren Wandung.

Ergebnis.

Während einer 5 wöchentlichen Krankheitsdauer erhielt der 6jährige Knabe 25 g Antitoxin (Arons.). Es waren stets Lungenerscheinungen, meist Eiweissgehalt des Urins, der

jedoch kurz vor dem Ende fehlte, vorhanden. Die Veränderungen der Organe waren folgende:

Lunge: Lobuläre Pneumonie. Multiple Atelektasen bei bes. des r. Unterlappens. Adhäsivpleuritis. Die Kerne der die Alveolen erfüllenden Zellen in Zerfall begriffen, ihr Zellleib gequollen. Gefässwandungen verdickt, von bekannter Beschaffenheit; in ihrer Umgebung Zellanhäufungen. Kapillarbronchitis. Fettige Degeneration der Alveolarepithelien; zahlreiche Diplokokken zwischen den Eiterkörperchen.

Herz: Circumscriptes Auftreten von Trübung der Muskelsubstanz. Interstitielle Zellwucherungen.

Leber: Interstitielle Herde von Rundzellen. Trübe Schwellung und fettige Degeneration.

Milz: Verdickung und scholliges Aussehen der Gefässwände; ähnliche Beschaffenheit des retikulären Bindegewebes. Blutungen.

Niere: Wucherung des Epithels der Bowman'schen Kapsel. Schwellung des Epithels der gewundenen Harnkanälchen, in den Sammelröhren Eiweissmassen.

VII. Fall. Wenig Anna. 11 Monate. E. 8. X. † 15. XI. 8½ h. a.m.

Diagnose: Intertrigo; Diphtherie; Pneumonie.

Während des Aufenthaltes im Spital tritt am 1. XI. Pertussis, am 7. XI. „eine leichte Angina" mit Fieber (38,9) auf.

9. XI. Die Fauces zeigen auf der rechten Tonsille einen kleinen Belag .... das hohe Fieber dauert an.....

10. XI. Allgemeinbefinden schlecht, Temperatur dauernd über 39°, heutige Morgentemperatur 39,9°. L. H. O. Dämpfung, Bronchialatmen und vermehrter Stimmfremitus, dabei sind die Extremitäten kalt, cyanotisch, Puls sehr klein, kaum fühlbar, Frequenz 156.

11. XI. Der Belag hat sich zum grössten Teil abgestossen, dagegen fliesst aus der Nase sehr reichlich eitrige seröse Flüssigkeit. Morgentemperatur 38,6°.

12. XI. Die Sekretion aus der Nase hat etwas nachgelassen. Auf beiden Tonsillen noch geschwürige, teilweise weissliche Flächen. L. H. O. sind alle Erscheinungen fast vollständig verschwunden, dagegen ist L. H. U. Dämpfung und Bronchialatmen aufgetreten. Das Fieber hält sich über 39°. Morgentemperatur 39,3°.

13. XI. .... Injektion von Behring I.

15. XI. Exitus.

Durch Mitteilung des Herrn Assistenten ist mir bekannt geworden, dass auf den den diphtherisch erkrankten Partieen entnommenen und bakteriologisch untersuchten Stückchen ausser Löffler'schen Bacillen auch Streptokokken, Staphylokokken und Hebepilze gefunden wurden.

26 Stunden p. m. fand die Sektion statt.

Anatomische Diagnose:

Diphtherie des Pharynx und Larynx in der Abheilung; Lobäre Pleuropneumonie im l. Unterlappen; multiple lobuläre bronchopneumonische Herde des l. Oberlappens und des r. Ober- und Unterlappens, akute parenchymatöse Nephritis mit bedeutendem Oedem der Nieren. Milztumor. Allgemeine hochgradige Anämie. Rhachitis.

L. Lunge von vermehrtem Umfang und Gewicht. Pleura blass, durchscheinend; über dem Unterlappen braunrot, teilweise durch abwischbare, spinnwebenartige Membranen bedeckt. Oberlappen dementsprechend in der Oberfläche blass rosaroth, lufthaltig, trocken. Der Unterlappen bedeutend verdichtet, von äusserst harter mehr als leberartiger Konsistenz mit vollständig aufgehobenem Luftgehalt. Schnittfläche von schmutzig graubrauner Farbe, mit einzelnen gelblichen, helleren Punkten entsprechend den aus den durchschnittenen Bronchiallumina ausgetretenen Eiterpfropfen. In den grossen Bronchien Schleimhaut blass mit schmutzig eitrigem Exsudat.

R. Lunge: Gewicht und Volumen vermehrt; in den hinteren Teilen des Ober- und Unterlappens dunkle körnig verdickte Bezirke mit stark herabgesetztem bis aufgehobenem Luftgehalt.

Herz. .... von entsprechender Grösse. Epikard fettlos, durchsichtig, Muskulatur graugelb, äusserst blass, aber zäh.

Milz: Kapsel stark gespannt, auf der Schnittfläche schmutzig graubraun, sehr blutarm, Malpighische Körperchen wenig abgesetzt, Gerüst nicht erkennbar. ....

Mesenterium mit etwas geschwellten, rosigroten, bis bohnengrossen Lymphdrüsenpaketen. Im Dickdarm Follikel bedeutend geschwellt, mit deutlich centraler Pigmentierung.

Leber: Gross von teigig weicher Konsistenz, auf dem Durchschnitt zurückweichend, von schiefergrauer Farbe, Blutgehalt minimal.

L. Niere von doppeltem Volumen, Fettkapsel nicht entwickelt, fibröse leicht adhärent. Konsistenz weich, welk. Oberfläche blass, graugelb. Rinde der Aussenzone und zwischen den Markkegeln geschwellt, lehmgelb wulstig überquellend. Markkegel dunkler, blassgrau, Gewebe stark ödematös. Nierenbecken klein mit dünner blasser Schleimhaut.

R. Niere im allgemeinen wie l., im Bereich der Rindensubstanz makroskopisch kaum sichtbare gelbweise Körnchen.

Mikroskopischer Befund:

L. Lunge: Unterlappen: Die Schnitte zeigen ein gleichmässiges strukturloses Bild: zahlreiche Leukocyten untermischt mit epitheloiden Zellen, grossen Rundzellen; an vielen Stellen finden sich in ziemlich grosser Ausdehnung nur rote Blutkörperchen. Die Gefässe sind natürlich stark mit Blut gefüllt; ihre Wand, besonders die der kleinen und mittleren Arterien, erscheint stark verdickt und mit Eosin sehr deutlich gefärbt, sie ist offenbar hyalin entartet (s. Fig. 7). Die im Präparat sichtbaren Bronchioli enthalten zahlreiche Leukocyten (zum grossen Teil in Zerfall begriffen) und rote Blutkörperchen an manchen Stellen in sehr grosser Zahl; das Epithel zeigt, soweit es vorhanden, einen gequollenen Zellleib.

Die der r. Lunge entnommenen Stückchen zeigen in den Schnittpräparaten zumeist leere Alveolen; die unter der Pleura befindlichen sind stark emphysematös erweitert. Im übrigen Präparat sind die Septa überaus stark verdickt und mit zahlreichen Leukocyten, einzelnen Alveolarepithelien, deren Zellleib kolossal geschwollen ist, besetzt; die in den Septen verlaufenden Kapillaren sind stark erweitert und geschlängelt, zahlreiche rote Blutkörperchen sind durch ihre Wand hindurchgetreten. Die grösseren Gefässe sind mässig stark ausgedehnt, ihre Wand ebenfalls hyalin entartet. Zahlreiche Kokken in Reihen angeordnet und zu zweien, dazwischen einzelne Kurzstäbchen finden sich auch auf den Alveolarsepten.

Herz: Eine Querstreifung ist nirgends deutlich sichtbar; die Substanz der Muskelzellen zeigt eine körnige Beschaffenheit mit Andeutung von Längsstreifung; bei der frischen Untersuchung konnte starke, fettige Degeneration konstatiert werden; dementsprechend sind in den Schnitten der in Paraffin eingebetteten Präparate zahlreiche, kleinere und grössere Defekte sichtbar (s. Fig. 8). Die Kerne der Muskelzellen zeigen eine von der normalen kaum unterscheidbare Färbung. Die Wand der nur mässig gefüllten Gefässe erscheint verdickt, schollig, fast ohne jegliche Kernfärbung. Endothelwucherungen sind nicht nachweisbar.

Leber: Die zwischen den Leberzellenbalken verlaufenden Kapillaren sind sehr stark mit roten Blutkörperchen erfüllt, ähnlich wie die grösseren Gefässe, besonders die periportalen. Ihre Wand von strukturloser Beschaffenheit, verdickt, ist ebenso wie ein grosser Teil des periportalen Bindegewebes hyalin entartet. Dieses enthält, soweit es eine solche Beschaffenheit zeigt, nur mangelhaft oder gar nicht gefärbte Kerne (s. Fig. 9) während das übrige periportale Bindegewebe sehr zahlreiche gut tingierte längliche und runde Zellen (Fig. 9 i. W.) trägt. Auch in der Umgebung der Venae centrales finden sich Ansammlungen von Rundzellen. Die Substanz der Leberzellen und deren Kerne enthalten keine nachweisbaren Veränderungen, obwohl infolge des makroskopischen Aussehens des Organs und der Schwellung der Leberzellen eine parenchymatöse Entzündung nicht auszuschliessen ist.

Milz: Die mit Pikrolithioncarmin gefärbten Präparate zeigen bei schwacher Vergrösserung kleine circumscripte, rot gefärbte Partieen, während alles andere gelb erscheint. Bei stärkerer Vergrösserung erkennt man, dass das Pulpagewebe grösstenteils mit roten Blutkörperchen erfüllt ist, während Lymphkörperchen, Leukocyten, epitheloide und Bindegewebszellen an Zahl bedeutend geringer und zum grossen Teil in Zerfall begriffen, die Farbe nur schlecht angenommen haben; Fibrin findet sich jedoch nirgends. Die Blutgefässe sind stark gefüllt; ausser den gewöhnlich vorkommenden Bestandteilen enthalten die Venen auch kernhaltige rote Blutkörperchen. Die im Dickdarm beschriebenen Schwellungen der Follikel mit centraler Pigmentierung sind durch Hyperplasie der Lymphkörperchen sowie durch Blutungen bedingt.

Nieren: Die Glomeruli sind zum Teil durch Eiweissmassen, die die Kapillaren ausfüllen, stark ausgedehnt, so dass sich die beiden

Blätter der Bowman'schen Kapsel berühren, zum Teil nehmen sie nur einen kleinen Raum derselben ein. Im letzteren Fall sind die Epithelien und Endothelien wenig oder gar nicht gefärbt und werden durch die zahlreichen, gut tingierten Leukocyten verdeckt. Auch bei der frischen Untersuchung zeigte sich eine starke, fettige Degeneration der Epithelien. Das Epithel der gewundenen Harnkanälchen und der aufsteigenden Schenkel der Henle'schen Schleife ist zum Teil total abgestossen und fortgeschwemmt, zum Teil erfüllt es in Form feinkörniger Massen die Harnkanälchen. Eine Struktur der Zellen und eine Färbung der Kerne fehlt fast überall. In der Umgebung der beiden Schenkel der Henle'schen Schleife sind starke interstitielle Zellwucherungen sichtbar. Auch die Kerne der Epithelien der Sammelröhren sind blassgefärbt, der Zellleib stark geschwellt, durchsichtig; infolge dessen fehlt auch hier grösstenteils ein Lumen. Die zwischen den Sammelröhren verlaufenden Kapillaren sind stets sehr stark mit Blut gefüllt, auch hier finden sich Haufen von Rundzellen.

Ergebnis.

Dauer der Krankheit: ca. 14 Tage; 2 Tage vor dem Tod Injektion von Behring I. Klinisch wurden pneumonische Symptome, Herzerscheinungen, hohe Temperaturen konstatiert. Wir fanden in der

Lunge: Lobäre Pleuropneumonie des l. Oberlappens und des r. Ober- und Unterlappens. Den Inhalt der Alveolen bilden Leukocyten, Alveolarepithelien, Rundzellen und rote Blutkörperchen. Die nicht infiltrierten Partieen sind emphysematös erweitert. Auf den Alveolarsepten zahlreiche Bakterien. Gefässwände verdickt.

Herz: Fettige Degeneration II. Grades. Verdickung der Gefässwände.

Leber: Hyaline Beschaffenheit des periportalen Bindegewebes und Ansammlung von Rundzellen. Trübe Schwellung der Zellen.

Milz: Blutungen; Zerfall der normalen Milzbestandteile.

Niere: Fettige Degeneration der Glomerulusepithelien. Schwellung der übrigen Epithelien; interstitielle Zellwucherungen.

VIII. Fall. Rall Gustav. $1^1/_2$ Jahre. E. 17. XI. † 19. XI. $7^3/_4$ h. a. m.

Anamnese: Vor 8 Tagen wurde Diphtherie konstatiert.

Diagnose: Diphtherie der Nase, des Pharynx und des Larynx. 17. XI. Injektion Behring II.

Anatomische Diagnose: Abgelaufene Diphtherie, Pharyngitis, Laryngitis, Tracheitis, lobuläre Pneumonie beider Lungen, besonders rechts. Akute parenchymatöse Nephritis, Oedem des Gehirns, Enteritis katarrhalis.

L. Lunge etwas vergrössert, Oberlappen von schlaffer Konsistenz, während der Unterlappen etwas vermehrte Konsistenz zeigt. Farbe ist blassbläulich; an der Spitze, sowie am vorderen Rande zeigen sich Luftblasen. Pleura des Unterlappens ist am hintern Teile etwas livide verfärbt und zeigt daselbst kleine Blutungen. Im ganzen ist die Pleura glatt. Am Oberlappen befinden sich auf der Vorderfläche zwei kleine, graue, sehr harte Knötchen, auf dem Durchschnitt von gelblich weisser Farbe und auf Druck kleine Partikelchen entleerend. Oberlappen auf dem Durchschnitt im ganzen von blassroter Farbe; es wechseln einige blassrot gefärbte mit hellgrau gelben Stellen ab. Luftgehalt ist erhalten. Blutgehalt sehr gering, Saftgehalt mässig. Unterlappen .... Luftgehalt ziemlich erhalten .... einzelne Stellen zeigen derbe Konsistenz und haben auf dem Durchschnitt ein dunkles livides Aussehen; Luftgehalt daselbst herabgesetzt.

R. Lunge von etwas vermehrter Konsistenz, an den hintern Teilen Pleura im ganzen glatt, glänzend und durchsichtig. An einzelnen Stellen zeigt der rechte Oberlappen vermehrte Konsistenz, beim Darüberstreichen erhält man einzelne Pfröpfe. Der Unterlappen auf dem Durchschnitt livide verfärbt; Luftgehalt etwas herabgesetzt. .... Die grossen Bronchien, von blassroter Schleimhaut, entleeren auf Druck reichliche Mengen schaumigen Inhalts.

Herz von geringer Grösse. Epikard glatt, glänzend und durchsichtig..... Das Endokard des rechten Vorhofs zeigt etwas milchige Trübung. ..... L. Ventrikel: Muskulatur blassbraungrau.

Leber: Oberfläche glatt und durchsichtig, Schnittfläche graubraun, wenig bluthaltig, Zeichnung gut erhalten.

Milz von entsprechender Grösse, Pulpa braunrot. Malpighische Körperchen deutlich sichtbar, Blutgehalt gering.

Mikroskopischer Befund:

Lunge: Die Gefässe sind insgesamt sehr stark mit Blut gefüllt, die Kapillaren so stark, dass sie die zum Teil sehr breiten Septa vollständig erfüllen. Einige wenige Alveolen sind erfüllt mit Leukocyten, einzelnen Alveolarepithelien und feinkörnigen Eiweissmassen. Das Epithel der Bronchiolen ist, soweit es sichtbar, gewuchert. In den der l. Lunge entnommenen Stückchen sind zahlreiche emphysematös erweiterte Alveolen sichtbar.

Herz: Die Muskelzellen, deren Substanz schon bei schwacher Vergrösserung ein trübes Aussehen darbietet, lassen auch bei starker Vergrösserung eine Querstreifung nicht erkennen. An einzelnen wenigen Stellen sind circumscripte Anhäufungen von Rundzellen sichtbar, deren Kerne dunkler gefärbt sind, als die der Muskelzellen. Die Wand der Gefässe erscheint nicht verdickt, jedoch ist ihr Endothel in Wucherung begriffen.

Leber: Die Wand der grösseren Gefässe erscheint verdickt von schollig strukturlosem Aussehen, ebenso wie auch zum grossen Teil das periportale Bindegewebe; sonst trägt es starke Ansammlungen von runden und länglichen Zellen. Die Substanz der Leberzellen ist geschwellt, mit zahlreichen Defekten behaftet und vielfach eine homogene Beschaffenheit zeigend.

Milz: Die Malpighischen Körperchen zeigen nur zum kleinsten Teil normale Beschaffenheit; ein grosser Teil enthält ausser den an Zahl geringeren Lymphkörperchen schollig homogene Massen (Fig. 10 F d), die sich mit Eosin intensiv färben und hyalin entartetes retikuläres Bindegewebe sind. Sie sind auch in einem grossen Teil der Pulpa sichtbar (Fig. 10 P h d), so dass deren normale Bestandteile bedeutend zurücktreten, auch an vielen Stellen, wo diese homogenen Massen fehlen; denn hier befinden sich zahlreiche rote Blutkörperchen und Blutpigment, Zeichen stattgehabter stärkerer Blutungen. In den Malpighischen Körperchen sind verhältnissmässig zahlreichere und kleinere durchsichtige Stellen in dem hyalinen Netzwerk (vgl. F_1 mit P_1) sichtbar, Beweis dafür, dass das retikuläre Bindegewebe, aus dem es ja entstanden ist, in den Follikeln dichter angeordnet ist als in der Pulpa. Ein Teil der Malpighischen Körperchen enthält feine, in Netzform angeordnete, zahlreiche Fibrinfäden; hie und da in der Milzpulpa zerstreut finden sich Haufen kokkenartiger Gebilde; auch die Wand der Gefässe enthält sehr feine zahlreiche bei Anwendung der Weigert'schen Fibrinfärbung blaugefärbte Fäden, die besonders der Muscularis anzugehören scheinen.

Niere: Die Kerne des Epithels der Glomeruli sind grösstenteils nur schlecht gefärbt; die Zahl derselben ist entschieden vermindert, und sie sind wohl durch die in den Kapillaren der Glomeruli enthaltenen Eiweissmassen verdeckt. In der Bowman'schen Kapsel, deren Epithel keine nachweisbaren Veränderungen zeigt, finden sich fast überall feinkörnige Eiweissmassen. Das Epithel der gewundenen Harnkanälchen und der aufsteigenden Schenkel ist zum grösseren Teil weniger geschwellt als nekrotisch und von normaler Höhe, indessen ist auch hie und da eine Schwellung noch sichtbar. Vielfach befinden sich hier grosse Herde interstitieller Zellwucherung. Das Epithel der geraden Harnkanälchen und Sammelröhren ist stark geschwellt, so dass überall ein Lumen fehlt. In den Sammelröhren speciell ist es zum grössten Teil fortgeschwemmt, auch hier finden sich interstitielle Wucherungen, jedoch ist besonders hier die Füllung der Kapillaren auffällig. Die grösseren Gefässe sind nur mässig stark injiciert, ihre Wand jedoch bedeutend verdickt und zwar erscheint sowohl die Muscularis verbreitert, allerdings mit deutlicher Struktur, als auch die Adventitia, welche jedoch ein mehr gleichmässiges, scholliges Aussehen hat.

Ergebnis.

Nach einwöchentlichem Bestehen der Krankheit, während dessen einmal Behring II. injiciert wurde, fanden wir in den

Lungen lobuläre Pneumonie, besonders rechts; emphysematöse Erweiterung der nicht infiltrierten Partieen.

Herz: Muskelzellen ohne Querstreifung; einzelne interstitielle Herde.

Leber: Verdickung der Gefässwände. Trübe Schwellung der Leberzellen.

Milz: Hyaline Degeneration des Bindegewebes; Fibrinbildung. Blutungen.

Niere: Degeneration der Epithelkerne der Glomeruli. Nekrose des Epithels der Tubuli contorti. Schwellung des Epithels der geraden Harnkanälchen. Interstitielle Zellwucherung. Verdickung der Gefässwände.

IX. Fall. Bichl Paul. $1^3/_4$ Jahr. E. 6. I. † 7. I. 7 h. V.

Anamnese: Seit gestern Morgen Heiserkeit, Nachmittags Stenosenerscheinungen.

Diagnose: Diphtherie und Croup. Gleich nach der Aufnahme Intubation und Injektion von 2 mal Behr. I. (Op. 44) bei einer Temperatur von 37,4 auch nach der Intubation Atmung frequent. Ueber der Lunge nirgends Dämpfung, doch dringt auch bei liegender Tube die Luft schlecht ein. Exspirium sehr stark verlängert. Temperatur 3 h. p. m. 39,2. 6 h. 38,7. 11 h. 38,4. .... Exitus durch Asphyxie. Die Sektion fand 25 h. p. m. statt.

Anatomische Diagnose: Diphtherie des Kehlkopfs und Rachens. Croup descendens der Trachea. Croupös eitrige Bronchitis r., eitrige Bronchitis l. Verkäsung der Bronchial- und Halslymphdrüsen.

L. Lunge von gehörigem Volumen, blass, Schnittfläche des Oberlappens blutarm, aus den Bronchien entleert sich schleimig eitriges Sekret. Unterlappen etwas blutreicher, auch hier schleimiges Sekret auspressbar.

R. Lunge von gehörigem Volumen; Oberlappen mässig blutreich, aus den Bronchien überall eitriges Sekret; Mittellappen gut lufthaltig; Unterlappen blutreicher, dunkler, Bronchien mit Sekret. Die Schleimhaut der grösseren Bronchien ist mit einer soliden, gelblichen Membran ausgekleidet, die sich bis zu den mittleren Bronchien verfolgen lässt. Bronchialdrüsen vergrössert und eine derselben verkäst. .... In der Umgebung des Zungenbeins mehrere bis kirschgrosse geschwellte Lymphdrüsen, auf der Schnittfläche von graugelber Farbe, an einigen Stellen circumscripte verkäste Stellen zeigend.

Herz von gehöriger Grösse, subepikardiales Fett gering, rechter Ventr. mit Speckgerinnsel; Endokard durchsichtig, nicht verdickt, r. Vorhof mit Speckgerinnsel; l. Ventr. gut kontrahiert. Aortenklappen gehörig. Mitralis zeigt am Schliessungsrande stellenweise weissliche leicht hämorrhagisch tingierte Efflorescenzen Vorhofleer, Endokard verdickt.

Leber: Oberfläche leicht marmoriert, Parenchym schneidet sich weich, Zeichnung der Acini verwaschen. Blutgehalt gering. ....

L. Niere: Mit geringer Fett- und leicht abziehbarer fibröser Kapsel. Venensterne deutlich injiciert, Schnittfläche blass, Mark und Rinde deutlich von einander zu scheiden.

R. Niere: Wie L.

Mikroskopischer Befund:

Im Ganzen erscheint auf den Schnitten die Lunge normal, nur finden sich in der Umgebung der Bronchiolen Ansammlungen von

Rundzellen; ihr Epithel, im ganzen deutlich, ist mit einer breiten Zone von Leukocyten besetzt. Die an manchen Stellen breiteren Alveolarsepta sind mit nicht sehr zahlreichen Fibrinfäden besetzt.

Herz: Die Querstreifung der Muskelzellen ist deutlich sichtbar, trotz der an manchen Stellen vorhandenen ziemlich zahlreichen feinen und feinsten Defekte. Auch bei der frischen Untersuchung konnte eine deutliche Querstreifung wahrgenommen werden, daneben auch mehr oder weniger zahlreiche Fetttröpfchen. Die Kapillaren, die nur wenig stark gefüllt sind, tragen ein vielfach stark gewuchertes Epithel. Die Wand der grösseren Gefässe ist weniger afficiert. In ihrer Umgebung sind bei Anwendung der Weigert'schen Fibrinfärbung Haufen von kokkenhaltigen Gebilden wahrnehmbar. Die Mitralis zeigt in Schnittpräparaten ein homogenes Aussehen; es ist unmöglich, die einzelnen Schichten von einander zu trennen. Die Gefässe sind, soweit solche vorhanden, sehr stark erweitert durch rote Blutkörperchen, feinkörnige Eiweissmassen und massenhaft dazwischen liegende Streptokokken.

Leber: Im Gewebe sind eine Anzahl Tuberkel zum Teil schon in Verkäsung mit zahlreichen Riesenzellen sichtbar. Die Substanz der Leberzellen zeigt eine feinkörnige Beschaffenheit mit sehr zahlreichen Defekten; auch bei der frischen Untersuchung konnte starke fettige Degeneration nachgewiesen werden. Die Kerne sind nur sehr blass gefärbt.

Niere: In den Glomerulis ist die Zahl der Kerne der Kapillarepithelien eher vermindert als vermehrt, dabei ist das Volumen der Glomeruli fast durchweg vergrössert, zum grösseren Teil durch die in den Kapillaren liegenden Eiweissmassen, zum kleineren Teil durch darin befindliche rote Blutkörperchen. Manche Glomeruli zeigen zahlreiche, durchsichtige Stellen: bei der frischen Untersuchung konnte eine ziemlich starke, fettige Degeneration in den Glomerulis nachgewiesen werden. Die Veränderungen in den gewundenen Harnkanälchen und den aufsteigenden Schenkeln sind nur mässige, das Epithel ist zwar etwas geschwellt, die Kerne jedoch sind gut gefärbt. Einzelne Sammelröhren sind auf Kosten anderer ganz bedeutend ausgedehnt, das Epithel stark gequollen, jedoch überall vorhanden und nur hie und da in toto abgehoben. Diese Ausdehnung der Sammelröhren ist jedenfalls bedingt durch ein mässig starkes Oedem. Interstitielle Zellwucherungen sind nicht nachzuweisen.

Ergebnis.

Dauer der Primärerkrankung 2 Tage; zweimal Injektion Behring I.

Lunge ohne wesentlichen Befund.

Herz: Fettige Degeneration I. Grades. Endocarditis der Mitralis durch Streptokokkeninvasion.

Leber: Fettige Degeneration.

Niere: Fettige Degeneration der Epithelien der Glomeruli. Schwellung der Epithelien der Tubuli contorti. Oedem.

X. Fall. Hegel Franz. 8¼ Jahre. E. 27. XII. † 14. I. 7 h. A.

Anamnese: Seit 26. Husten und Atemnoth.

Diagnose: Croup und Diphtherie.

27. XII. Nach der Aufnahme Intubation und Injektion von Behr. (op. 21) Temperatur 37,0. . . . . Perkussion ergibt in den untern Lungenpartieen deutliche Abschwächung. Hier das Inspirium fast nicht hörbar, das Exspirium sehr lang gezogen, rauh und laut. Puls kräftig, regelmässig, 138. . . . .

28. XII. Morgens Temperatur 39,5, um 10 h. zweite Injektion Behr. II. (op. 38). . . . . Puls frequent, 160, regelmässig, kräftig. . . . . Eiweiss des Urins = a.

29. XII. Patient liegt teils apathisch, teils delirerend da, Atmung äusserst frequent, 72, Puls ebenfalls frequent (150) mittelkräftig, regelmässig Morgens Temperatur 39,1. . . . . Eiweissgehalt des Urins = a. Auf der Lunge R. H. O. und R. H. U. fast absolute Dämpfung und bronchiales Atmen.

30. XII. Ueber dem r. Unterlappen ausgesprochene pneumonische Symptome, doch ist heute etwas Knistern hörbar (Crep. redux.). Abends steigt die Temperatur über 39,0.

1. I. Die pneumonischen Symptome unverändert und die feuchten Ronchi haben sich vermehrt (Lösung). Höchste Temperatur 38,5.

2. I. Lösungserscheinungen nehmen an Deutlichkeit zu. Ueber dem ganzen Bereich der Dämpfung Knisterrasseln, Resorption. Eiweissgehalt des Urins = a. Temperatur Morgens 38,2.

3. I. Lungenbefund gegen gestern wenig verändert, nur sind an Stelle des Knisterns grossblasige Ronchi getreten. Viel schleimig-eitriges Sputum. Eiweissgehalt = a.

4. I. Heute auch L. H. etwas über dem Angulus scapulae Bronchialatmen. A. Temperatur 39,2. Der übrige Lungenbefund unverändert; fast rein eitriges Sputum in grosser Menge.

5. I. R. H. U. noch absolute Dämpfung. Heute reines Bronchialatmen ohne jede Lösungserscheinung.

6. I. Zahlreiche Lösungserscheinungen, namentlich R. H. U. Hier ist auch das Bronchialatmen weniger scharf geworden.

7. I. Morgens Temperatur 39. Auch R. H. O. Dämpfung und Bronchialatmen.

8. I. Die Dämpfung scheint sich durch die Achsel nach V. auszudehnen.

9. I. Auch R. V. Dämpfung mit tympanitischem Beiklang und Bronchialatmen; Allgemeinbefinden erträglich. Puls sehr frequent, 144, aber regelmässig, mittelkräftig. Atemfrequenz 60. Urin zeigt Spuren von Eiweiss.

10. I. Reichliches zähes eitriges Sputum, zum Teil mit Blutbeimengung.

11. I. Sputum wieder eitrig, aber ohne Blutbeimengung. Die Untersuchung des Sputums ergibt keine Tuberkel-Bacillen. Auch l. H. O. hat das Atemgeräusch bronchialen Beiklang. Temperatur Mittag 41,0°. Athmung sehr frequent (70). . . . .

Anatomische Diagnose:

Abgelaufene Diphtherie des Kehlkopfs und der Trachea. Ausgebreitete Bronchio-Pneumonie im r. Ober- und Mittellappen. Sekundäre Lymphadenitis.

L. Lunge nach hinten und unten etwas verwaschen. Linke Lunge gross und schwer; über dem Unterlappen Pleura bläulich durchscheinend, an der Vorderseite des Unterlappens ein erbsengrosser, gestielter, flacher Tumor. Oberlappen weich, überall lufthaltig. Unterlappen in den unteren Partieen derber, allenthalben durchsetzt von konfluierenden, dem Bronchialverlauf folgenden, käsig eitrigen Herden. In den grossen Bronchien vermehrte, schleimig eitrige blutig tingierte Flüssigkeit. Peritrachealdrüsen vergrössert, im Centrum kleine, graue Knötchen.

R. Lunge: Allseitig frisch verklebt, gross und schwer, im Wasser untersinkend, Pleura stark sammtartig getrübt, mit Fibrinhaut bedeckt, mit subpleuralen Blutungen durchsetzt. Auf der Schnittfläche des Mittellappens Gewebe von lederartiger Konsistenz, granitartigem Aussehen, in konfluierende, käsige Masse verwandelt; in ihr kleinere bis linsengrosse Hohlräume. Unterlappen von ähnlicher Beschaffenheit, dunkler, blutreicher; die käsigen Herde etwas weiter von einander entfernt. Das zwischenliegende Lungengewebe graubraum, im Stadium gallertartiger Hepatisation. Die Bronchien und deren Drüsen wie linkerseits.

Herz im unteren Abschnitt deutlich dilatirt, Epikard diffus milchig getrübt, r. Ventrikel hühnereigross, Endokard und Klappen gehörig. L. Ventrikel von geringerem Umfang, Endokard diffus getrübt. Muskulatur blassbraun, aber zäh in Konsistenz. Aortenklappen und Mitralis normal.

Leber beträchtlich geschwellt, Kapsel durchsichtig, Gewebe unregelmässig, fleckiger Durchschnitt graubraun; Andeutung der acinösen Zeichnung und hellerer Peripherie derselben. Leber blutarm..... Im untern Ileum Schleimhaut stark gerötet, besonders über den infiltrierten, über die Schleimhaut hervorragenden Lymphapparaten.

L. Niere: obere und untere Schnittfläche glatt, graubraun, Mark und Rinde gut geschieden, in letzterer Zeichnung der Markstrahlen deutlich, Markkegel blass, Nierenbecken fettreich und eng.

R. Niere vollkommen wie die linke.

Mikroskopischer Befund:

L. Lunge: Die Alveolen und Infundibula sind zum grössten Teil erfüllt von Leukocyten, zumeist in Zerfall begriffen, zum kleineren mit sehr zahlreichen roten Blutkörperchen; an manchen Stellen in so grosser Zahl, dass sonst fast nichts sichtbar ist. Die Kapillaren sind überaus stark erweitert und ragen in das Lumen der Alveolen stark hervor. Auch die grösseren Gefässe sind sehr stark ausgedehnt und enthalten mehrfach zwischen den roten Blutkörperchen Haufen von Kokken. Die Bronchioli, deren Epithel stark gewuchert und zum Teil nekrotisch ist, enthalten ausser massenweise in Zerfall begriffenen Leukocyten hie und da auch nekrotische Massen.

R. Lunge: Der pleurale Ueberzug erscheint mikroskopisch stark

verdickt (s. Fig. 11). Besonders auffällig sind breite, schollige Züge, die ohne Struktur, stark geschlängelt verlaufen und sich bei Anwendung der Weigert'schen Färbung blau färben, bei Anwendung der van Giesson'schen Färbung zum Teil gelb, zum Teil rot erscheinen. Es sind jedenfalls elastische und Bindegewebsfasern in verschiedenen Stadien der Degeneration (Fig. 11). Zwischen ihnen sieht man feinere, jedoch ebenfalls etwas gequollene Fasern, die auch die rote Farbe des Eosins gut angenommen haben; weiter nach innen, in der unteren Hälfte des Präparats, Bindegewebsfasern von fast normaler, fibrillärer Beschaffenheit. Hier sind auch die Haufen von Rundzellen, die durch Wucherung der vorhandenen Zellelemente enstanden sind, dunkler gefärbt als oben, wo die Zellen, soweit sie noch vorhanden, nur mehr ein blasser Aussehen darbieten. In den Kapillaren der Pleura befinden sich zwischen den roten Blutkörperchen Eiweissmassen und Kokken; manche Gefässe, so auch das in Fig. 11 haben einen nur aus Leukocyten bestehenden Inhalt. Die Alveolen (Fig. 12) sind erfüllt von sehr zahlreichen, stark in Zerfall begriffenen Leukocyten (l), an denen ausser den Kernveränderungen vielfach ein Zellleib (z) zu beobachten ist. Ausserdem sind an vielen Stellen sehr zahlreiche, überaus stark gequollene Alveolarepithelien (e), kernhaltig und kernlos (e_1) sichtbar. Der um die Kerne der Leukocyten sichtbare Protoplasmahof ist wohl bedingt durch Degeneration und Quellung der Zelle, an der ja sonst ein Zellleib nicht sichtbar ist. Zwischen den einzelnen Leukocyten sind feine Fäden, offenbar auch Produkte der Degeneration sichtbar. Diese verdichten sich an vielen Stellen zu grobkörnigen Massen, in denen fast keine oder nur wenige Zellkerne sichtbar sind; an ihrer Bildung beteiligen sich auch die Alveolarepithelien. Vielfach ist die Nekrose so weit fortgeschritten, dass diese Massen, die im übrigen auch zahlreiche runde Defekte (fettige Degeneration) aufweisen, ganze Alveolen ausfüllen; an einigen Stellen sind nekrotische Herde sichtbar, die sich über grosse Bezirke ausdehnen. Hie und da findet man in diesen Herden kleine, mit Hämatoxylin diffus gefärbte Stellen; sie stellen die Summe des Chromatins der zu Grunde gegangenen Zellen dar; es liegt nahe, anzunehmen, dass das infolge der Degeneration in Lösung gekommene Chromatin der einzelnen Zellen sich an einigen Stellen zu diesen Massen verdichtet hat. Alle nekrotischen Partieen sind massenhaft mit in Reihen angeordneten Kokken besetzt.

Herz: Bei der frischen Untersuchung fehlte jede Spur fettiger Degeneration der Muskelzellen, die Querstreifung war daher deutlich sichtbar. In den Schnittpräparaten ergeben sich ähnliche normale Verhältnisse. Die Kapillaren jedoch zeigen eine deutliche Proliferation und Desquamation ihres Epithels, die grösseren Gefässe ausserdem eine kernlose, strukturlose Beschaffenheit der Adventitia und mangelhafte Färbung der in der Muscularis befindlichen Kerne.

Leber: Die Kerne der Leberzellen zeigen eine überaus blasse Färbung; die Substanz der Zellen zeigt zahlreiche Defekte, die sich in der Umgebung der Venae centrales so sehr häufen (Fig. 13), dass von einer Struktur nichts mehr erkennbar ist. Das periportale Bindegewebe ist an manchen Stellen mit sehr zahlreichen, schön dunkel gefärbten Rundzellen besetzt, an anderen Stellen sind diese blasser,

dafür das Bindegewebe gequollen. Aehnliche Verhältnisse zeigt die Wandung der Gefässe, die im übrigen ziemlich stark mit normalen Blutbestandteilen erfüllt sind.

Nieren: Die Glomeruli erscheinen überaus stark ausgedehnt, so dass an den meisten Stellen ein Kapselraum fehlt, und zwar finden sich in den Kapillarschlingen der einen vorzugsweise Eiweissmassen, in denen der anderen besonders rote Blutkörperchen; die Kerne der Epithelien sind überaus blass gefärbt, es ist dies leicht erklärlich, da auch starke fettige Degeneration des Zellleibs bei der frischen Untersuchung konstatiert werden konnte. Das Epithel der Bowmannschen Kapsel ist fast nirgends mehr sichtbar. In den gewundenen Harnkanälchen und den aufsteigenden Schenkeln fehlt vielfach das Epithel, vielfach sind noch blass gefärbte Kerne mit dem untersten Teil des grobkörnigen Zellleibs sichtbar, während die übrige Zelle fortgeschwemmt ist. Auch in diesen Teilen konnte bei der frischen Untersuchung überall fettige Degeneration nachgewiesen werden. Die geraden Harnkanälchen sind sehr stark geschlängelt, ihr Epithel ist geschwellt, zum Teil körnig, zum Teil vollständig durchsichtig, wie das der Sammelröhren. Ein Teil dieser ist auf Kosten anderer stark ausgedehnt, (Fig. 14); das Epithel höher als normal, mit blass gefärbtem Kern, vollständig durchsichtig (b), mit scharfen Grenzen der einzelnen Zellen, zeigt an dem nach dem Lumen zu gelegenen Rande einen feinen Saum einer feinkörnigen Masse. Diese Beschaffenheit der Zellen ist wohl so zu erklären, dass nach einer Schwellung und Ausdehnung der Zellen nach der Richtung des geringsten Widerstandes (Lumen der Harnkanälchen) eine Auslaugung derselben durch die infolge des Oedems sehr reichlich vorhandene Flüssigkeit stattgefunden hat; denn bei genauem Zusehen ist in der einen Zelle mehr von der beschriebenen feinkörnigen Masse vorhanden als in der anderen (Fig. 14 b). Die in diesen Partieen verlaufenden Kapillaren sind überaus stark erweitert und enthalten sehr reichlich feinkörnige Eiweissmassen. Interstitielle Zellwucherungen sind nirgends sichtbar.

Die dem Ileum entnommenen Stückchen zeigen in Schnittpräparaten eine sehr starke Füllung der Gefässe und Hyperplasie der Lymphfollikel.

Ergebnis.

Während der $2^1/_2$wöchentlichen Krankheitsdauer nahmen die Erscheinungen auf der r. Lunge stets zu, es trat bald eitriges Sputum auf. Zweimal Injektion Behr. (op. 21) und (op. 38).

Lunge: Ausgebreitete nekrotisierende Bronchiopneumonie im r. Mittel- und Oberlappen; im l. Unterlappen herdweise auftretend.

Herz: Veränderungen der Gefässwände.

Leber: Fettige Degeneration der Zellen, besonders in der Umgebung der Venae centr. Interstit. Zellwucherungen.

Niere: Fettige Degeneration der Epithelieen; sowie Schwellung. Oedem.

Fassen wir noch einmal die Ergebnisse unserer Untersuchungen zusammen und berücksichtigen wir in aller Kürze die hauptsächlichsten Arbeiten über unsere Frage.

Was zunächst die Veränderung in den Lungen anbetrifft, konstatierte Oertel in seiner „Pathogenese der epidemischen Diphtherie“ starke Blutungen unter der Pleura, Ansammlungen von Leukocyten, vorzugsweise in den Knotenpunkten der Alveolarsepta und in den Alveolen selbst. Die vorher einkernigen Leukocyten werden zu vielkernigen, die Epithelzellen in Alveolen verschwinden; alsbald tritt nach Oertel fibrinöse Exsudation auf, die oft als ein büschelförmiges Reiserwerk von einem Punkte einer Kapillare ausgeht. In einem Fall von schwerer Diphtherie fand Oertel keine Eiterkörperchen, sondern nur mononukleäre Zellen grösstenteils in Zerfall begriffen.

Auch wir konnten in fast jedem unserer Fälle katarrhalische Pneumonie, lobulär auftretend, konstatieren; sie war ihrer Enstehung nach wohl fast stets auf dem Wege der Bronchien fortgeleitet von dem primären Prozesse; denn Croup der feinsten Bronchien und katarrhalische Kapillarbronchitis konnte im Fall I., II., V., VI., VII. und X. konstatiert werden, jedoch ist auch eine Infektion der Lungen auf dem Blutwege sicherlich oft vorhanden: Beide Möglichkeiten schliessen sich ja nicht aus. So sprechen das Auftreten von multiplen, isolierten pneumonischen Herden des r. Oberlappens und Unterlappens im V. Fall, multiple lobuläre bronchio-pneumonische Herde im VII. Fall, sowie die beschriebenen Veränderungen der Gefässwände unbedingt dafür, dass das schädliche Agens der Lunge auch auf dem Blutwege zugeführt wurde. Auftreten von Fibrin konnte ich nur in den wenigsten Fällen konstatieren. Dass in der That Alterationen der Gefässwände stattgefunden, beweisen die im II., V., VII. Fall stattgefundenen Blutungen in die Alveolen hinein, ausserdem die multiplen Ekchymosen der Pleura im III. Fall; auch im IV. und VI. (Fig. 6 und 7) Fall konnte eine Verdickung und strukturlose Beschaffenheit der Gefässwände mit Anhäufungen von Rundzellen in ihrer Umgebung konstatiert werden. Pneumonische Prozesse fehlten nur im IX. Fall; hier fand sich Hyperämie und Ausscheidung von Fibrinfäden in den an manchen Stellen breiteren Alveolarsepten. Diese Verbreiterung der Septa fand sich auch im II. und IV. Fall.

Während sich in fast allen Fällen in den Zellen der infiltrierten Partieen mehr oder weniger Degeneration zeigte,

wird diese erst deutlich im V. Fall, wo ich zum Teil beginnende Nekrose mit Fibrinbildung, zum Teil ausgesprochenen Zelltod ohne diese beobachten konnte, besonders aber im X. Fall. Hier hatte die r. Lunge bei der Sektion ein grau-marmoriertes, gleichmässiges Aussehen, so dass man bei der makroskopischen Betrachtung annehmen musste, man habe es mit einer käsigen Bronchiopneumonie zu thun. Aber weder in dem Sputum, noch in den von mir gleich nach der Sektion gemachten Anstreichpräparaten konnten Tuberkelbacillen nachgewiesen werden: Es fanden sich Streptokokken darin; ähnlich wie auch in den nekrotischen Stellen der Schnittpräparate. Es scheint mir dieser Fall besonders interessant wegen seiner Seltenheit und wegen der Aehnlichkeit, den dieser Prozess in den Lungen mit gewöhnlicher Schleimhautdiphtherie hat. Ludwig Buhl beschreibt geradezu eine „in lobulären Herden im Lungenparenchyme auftretende Diphtherie“ in zwei Fällen. In beiden Fällen fanden sich kleine Abscesse in beiden Lungen „erzeugt durch diphtherisches Infiltrat, welches zu akutem Zerfalle, zu diphtherischer Geschwürsbildung führte“. Diphtherisches Infiltrat nennt Buhl „eine von den Kernen der zelligen Elemente des Schleimhautgewebes sich entwickelnde Wucherung“, die vor der von Virchow beschriebenen Nekrose auftritt und von Buhl als charakteristisch bezeichnet wird. Es deckt sich diese Auffassung Buhl's von der Diphtherie vollständig mit unserer heutigen als eines entzündlich-nekrotischen Prozesses, der sich auf Schleimhäuten und Wunden abspielt. Obwohl nun der in unserm Falle beschriebene Prozess in der Lunge ein nekrotisch-entzündlicher ist und sich in nichts von einer Diphtherie einer Schleimhaut unterscheidet, so stehen wir doch an, ihn als solchen zu bezeichnen, da er sich ja nicht auf einer Schleimhaut abspielt; wir würden die Bezeichnung Nekrotisierende Bronchiopneumonie für die treffendste halten.

Dass wir in diesem X. Fall massenhaft Streptokokken in den nekrotischen Herden fanden, ist schon erwähnt; sie fehlten auch nicht im V. Fall, wo wir ausserdem auch Bacillen beobachten konnten. Auch in den infiltrierten Particen des VI. Falles fanden sich zwischen den Eiterkörperchen Kokken, ebenso wie im VII; hier traten sie als Diplo- und Streptokokken auf, auch waren Kurzstäbchen sichtbar. Im II. Fall fanden sich einige offenbar aspirierte Diphtheriebacillen.

Zum Schluss sei noch erwähnt, dass Pleuritis im V., VI.

und X. Fall beobachtet wurde; die letzte war eine solche mit Degenerationsvorgängen. Während wir also unter 10 Fällen neunmal Pneumonieen und nur einmal Hyperämie beobachteten, fand Reimer unter seinen 17 Fällen achtmal Hyperämie, zweimal Pneumonie und dreimal embolische Infarkte.

Praktisch überaus wichtig sind die Affektionen des Herzens; wir finden daher hierüber eine bedeutende Literatur; so beschrieb Mosler in seiner Arbeit über Collapsus nach Diphtherie (Archiv für Heilkunde 73) 2 Fälle von Dilatation des Herzens infolge fettiger Degeneration der Muskulatur, die am 15. Tag plötzlich durch Collaps endeten. Nach Rabot et Philippe („De la myocardite diphthérique aiguë", Arch. de méd. expér. 91) sind die in den Muskelfasern auftretenden Veränderungen dystrophische, Folgen der Allgemeinintoxikation, keine Entzündung. Entzündlicher Natur sind nur die interstitiellen Zellanhäufungen. Periarteriitis beobachteten die Verfasser sehr oft, niemals Endarteriitis; daraus schlossen sie, dass die Ursache der Entzündung keine vasculäre sein kann. Leyden („Ueber Herzaffektionen bei Diphtherie", Zeitschrift für kl. Med. Bd. IV. S. 334) beschrieb 3 Fälle von Herzaffektionen bei Diphtherie; im ersten beobachtete er fettige Degeneration und interstitielle Zellwucherungen besonders an den Gefässen; im zweiten nur einzelne fettig degenerierte Muskelfasern, dagegen reichliche Kernwucherung zwischen den Muskelfasern und um die arteriellen Gefässe (Tod 4 Wochen nach Beginn der Diphtherie); im dritten sackförmige Erweiterung an der Herzspitze, im Herzfleisch nur minimale Spuren von fettiger Degeneration, interstitielle Zellwucherungen mit Herdbildungen. Oertel beobachtete als häufigste Erscheinung Blutungen „in Form kleiner Ekchymosen" und „grössere hämorrhagische Herde im Perikard"; ausserdem Ansammlung kleiner Rundzellen unter Endo- und Perikard und zwischen den Muskelfasern. Die Muskelkerne schienen vergrössert und an Zahl vermehrt zu sein; sie zeigen dabei Teilungsvorgänge, die oft den Karyomeriten von Böhm entsprechen sollen. An den meisten Kernen Segmentierung. Die Muskelfasern zeigen als einzige Besonderheit starke Schlängelung. Zeichen fettiger Degeneration etc. fehlten noch. Die Muskelkerne der glatten Muskelfasern der Kranzarterien zeigen beträchtliche Volumenzunahme. Das Epithel der Gefässe zeigt nur hie und da Desquamation, in der Adventitia der Gefässe

kleinzellige Infiltrate. Miecznikiwicz beschrieb in seiner Dissertation (Greifswald 1890) „fleckige Fettmetamorphose im r. Ventrikel in allen Teilen der Wandung, im l. Ventrikel vorzugsweise in der Umgebung des vordern Papillarmuskels".

Wenn wir nach Martinet („Ueber Fettdegeneration des Herzmuskels", Dissertation, München 88) 3 Grade fettiger Degeneration unterscheiden und als ersten das Vorhandensein von Fetttröpfchen bei Erhaltensein der Querstreifung bezeichnen, als zweiten den, wo die Querstreifung nur zum Teil noch sichtbar, die Längsstreifung deutlicher ist und die Fetttröpfchen nur Zwischenräume zwischen sich lassen, als dritten schliesslich den, wo Quer- und Längsstreifung verschwinden, die Muskelfibrillen vollständig von Fetttröpfchen erfüllt sind, welche „dicht gedrängt aneinander liegen", so hätten wir die letzte gar nicht beobachtet, dagegen fettige Degeneration ersten Grades im IV., V. und IX. Fall, zweiten Grades im III. und VII. Fall (Fig. 8), trübe Schwellung im III., IV., V. Fall. Circumscripte, trübe Stellen ohne Quer- und Längsstreifung im VI. Fall, Trübung mit undeutlicher Querstreifung im II. Fall. Hier sind auch die Kerne der Muskelzellen blass gefärbt, ähnlich wie im VIII. Fall. Wucherungen der Endothelzellen der Gefässe waren im II., VI., VIII., IX. und X. Fall zu konstatieren, starke Verdickung und strukturlose Beschaffenheit der Gefässwände im II., VII. und X. Fall, in welch letzterem die Muskelzellen trotz starker Veränderungen in den anderen Organen durchaus normal erschienen.

Diese Alteration der Gefässwand, die ich auch in andern Organen oft konstatieren konnte und die auch Oertel des öfteren beschreibt, scheint mir in den Fällen von Herztod, in denen im Herzen selbst relativ wenig Veränderungen vorhanden sind, eine gewisse Beachtung zu verdienen. Denn es ist klar, dass, wenn sich diese Beschaffenheit der Wandung, wenn auch nur der kleineren Gefässe, in grösseren Bezirken des Gefässsystems findet, die Widerstände in demselben grösser werden, zu deren Ueberwindung dann an das schon afficierte Herz grössere Ansprüche gestellt werden; diesen kann es gerecht werden, so lange die Summe der zu leistenden Arbeit eine gewisse Grenze nicht überschreitet. Geschieht dies, so wird es insufficient, und Herztod tritt ein. Alsdann untersucht man die Maschine, wundert sich darüber, dass man nur so geringe Veränderungen findet, die ihren Stillstand durchaus nicht erklären und berück-

sichtigt nicht die Erhöhung der Arbeitsleistung, die gegeben ist in der Vermehrung des Stoffwechsels beim Fieber einerseits und andrerseits in der erwähnten Beschaffenheit der Gefässe: im Fehlen der Elasticität und Contractilität derselben.

Interstitielle Wucherungen, besonders in der Umgebung der Gefässe, wie sie Leyden beschrieben, konnten wir im III., VI., VIII. Fall konstatieren. Endokarditis der Mitralis fand sich im IX. Fall. Mikroskopisch erschienen die Efflorescenzen homogen (hyalin), in den Gefässen fanden sich Streptokokken.

Reimer fand fettige Degeneration des Herzmuskels 6 mal unter 17 Fällen, dreimal Ekchymosen, während sich solche nur in unserm III. Fall fanden, fettige Degeneration des Muskels jedoch in der Hälfte unserer Fälle vorhanden war.

Ueber die Veränderungen der Leber bei Diphtherie finden wir bei Oertel folgende Angaben: Kleinere und grössere Blutungen unter dem Peritoneum; ebenda Ansammlungen von Leukocyten sowie an der Gefässscheide. Die Leberzellen waren selten fettig degeneriert.

Wir fanden trübe Schwellung der Leber im II., III., V., VI., VIII., fettige Degeneration der Leberzellen im II., III., VI., IX. (Nebenbefund: Tuberkel) und X. Fall. Letztere war besonders stark im III. Fall und im X., hier vorzugsweise in der Umgebung der Venae centrales auftretend (Fig. 13). Trotzdem man im allgemeinen angibt, dass fettige Degeneration der Leber nur bei Phosphor- oder Arsenikvergiftung und bei akuter gelber Leberatrophie vorkommt, glaube ich doch auch unsere Befunde als Degeneration, nicht als fettige Infiltration bezeichnen zu müssen, selbstverständlich ohne diese ganz auszuschliessen. Denn ich wüsste in der That keinen Grund, warum nicht auch in der Leber gerade wie in anderen Organen z. B. Niere oder Herz nach oder mit trüber Schwellung ein partieller oder totaler Zerfall des in der Zelle befindlichen und veränderten Eiweisses zu Fett stattfinden könnte. Weiterhin spricht für unsere Auffassung die Thatsache, dass wir sowohl bei der Untersuchung in Kochsalzlösung vollständig zerfallene Leberzellen fanden, als auch in den eingebetteten Präparaten Bilder erhielten, die für eine Umwandlung des vorhandenen Eiweisses in Fett sprechen (s. F. 13 d). Degenerationsvorgänge in den Kernen der Leberzellen waren besonders deutlich im V., IX. und X. und auch im IV. Fall, hier fehlten Veränderungen der Leberzellensubstanz.

Vermehrung der Zellen im periportalen Bindegewebe konnte ich im II., IV., VI., VII. und X. (Fig. 9) Fall konstatieren, im VII., VIII. und X. fanden sich Verdickung und zum Teil strukturlose Beschaffenheit der Gefässwandungen.

Die Veränderungen der Milz sollen nach Oertel z. T. charakteristisch sein. Er fand Hämorrhagieen, Hyperplasie der zelligen Elemente und Veränderung der Kerne mit und ohne Vermehrung des Chromatins. In den Follikeln fand Oertel zuerst Ansammlung von Leukocyten und grossen Rundzellen, deren Kerne alsbald der Degeneration anheimfallen, in den Gefässen bei langdauernder Diphtherie einen mittleren Grad von hyaliner Entartung.

Wir konnten im Fall II., III., IX. und X. die Untersuchung der Milz nicht machen. Im ersten Fall konnte makroskopisch eine Schwellung des Organs konstatiert werden, ebenso wie im V. und VII. Fall. Eigentliche Hyperplasie der zelligen Elemente konnten wir in keinem Fall konstatieren, dagegen zeigten sie im V., VI., VII. Fall deutliche Degenerationsvorgänge. Nekrotische Partieen der Malpighischen Körperchen fanden wir im V. (Fig. 4), wo sich in ihren Randpartieen zahlreiche Fibrinfäden fanden (s. Fig. 5), und im VIII. Fall; hier waren nur in einem Teil der nekrotischen Massen Fibrinfäden vorhanden. Eine Quellung des retikulären Bindegewebes ohne jegliche Andeutung von Bindegewebszellen beobachteten wir im IV., V., VI. und VIII. Fall (Fig. 10). Eine ähnliche strukturlose Beschaffenheit der Gefässwandung fand sich im VI. Fall (Fehlen des Lumens in vielen Kapillaren) und im VIII.; hier fanden sich in der Pulpa zahlreiche Kokken, im V. und VI. Fall waren auf dem trabekulären Gerüst zahlreiche Fibrinfäden sichtbar. Blutungen fanden statt im IV., VII. und VIII. Fall.

Was nun schliesslich die Veränderungen der Niere betrifft, so beobachtete A. Brault („Notes sur les lésions du rein dans l'albuminurie diphthéritique", Journ. de l'Anat. et de la Phys., T. XVI N° 6) in 5 Fällen von Albuminurie keine Veränderungen des interstitiellen Gewebes in den Nieren, wohl eine starke Füllung aller Kapillaren, Durchtritt von Serum, farblosen und roten Blutkörperchen in den Kapselraum der Glomeruli und in die Harnkanälchen, Schwellung des Epithels der sekretorischen Harnkanälchen. Nach Klebs („Pathologie und Therapie der Diphtheritis", Separat-Abdruck aus Real-

Encyclop. der ges. Heilk.) ist bei Diphtherie charakteristisch die hämorrhagische Nephritis. Fürbringer beobachtete („Zur Klinik und path. Anatomie der diphth. Nephritis", V. A. Bd. 91) nur in 2 von 10 Fällen „typische pathologische Verfettung und zwar" in Form ganz spärlicher und kleiner Anhäufungen ziemlich umfänglicher Fetttröpfchen in einigen Harnkanälchen. An gehärteten Präparaten fand er parenchymatöse Trübung des Epithels, vorzugsweise der Rinde, zugleich Erweiterung der gewundenen Harnkanälchen; Kernverlust war nie vorhanden. Das Epithel aller übrigen Kanäle war wenig verändert; in diesen vielfach Cylinder. Die einzige Veränderung der Glomeruli bestand in einer „Blähung" des Epithels, diese fand sich nur in 4 Fällen; im Kapselraum: Eiweissniederschläge, manchmal hyaline Gebilde, weisse und rote Blutkörperchen; diese waren auch in den übrigen 6 Fällen hie und da sichtbar. Interstitielle Ansammlungen von Zellen fand er etwa in der Hälfte der Fälle stets nur im Labyrinthteil der Rinde, in keinem Fall konnte Fürbringer den oft beschriebenen Mikrokokkenbefund bestätigen. Oertel fand am konstantesten Herdnephritis in Verbindung mit Glomerulo- oder hämorrhagischer Nephritis, Infiltrate besonders unter der Kapsel. Im Kapselraum der Glomeruli: Eiweissmassen, entzündliche Reizung und Degeneration der Kapillarepithelien, Schwellung und mangelhafte Kernfärbung in den Epithelien der Tubuli contorti und Bildung von Hyalincylindern. In den Sammelröhren beobachtete Oertel nur dreimal Vermehrung der Kerne und Degenerationsvorgänge derselben. Hyaline Degeneration der Gefässe fand er nur einmal und zwar an den intertubulären Kapillaren. Die Adventitia der Arterien war gequollen und kernreich, das Epithel der Intima proliferiert und desquamiert. C. von Kahlden („Die Aetiologie und Genese der akuten Nephritis", Beiträge z. patholog. Anat. und z. allgem. Pathologie Bd. XI) beschreibt fettige Degeneration der Epithelien der gewundenen Harnkanälchen und absteigenden Schenkeln, Abnahme der Färbbarkeit der Kerne der Epithelien entsprechend der fettigen Degeneration derselben, Desquamation des Epithels in den Glomerulis und Harnkanälchen; interstitielle Veränderungen fehlten entweder ganz oder waren nur sehr gering; das Endothel der Gefässe war gequollen, mit Fetttröpfchen erfüllt und desquamiert.

In unsern Fällen konnte makroskopisch trübe Schwellung im I., II., III. und IV. Fall konstatiert werden, parenchymatöse

Nephritis im VII. und VIII. Fall, im ersteren verbunden mit bedeutendem Oedem.

Die Veränderungen der Glomeruli waren in jedem Fall an den einzelnen Glomerulis mehr oder weniger ausgeprägt. Sie fehlten jedoch in keinem einzigen unserer neun Fälle von primärer Diphtherie und zeigten sich an der mangelhaften Färbbarkeit der Kerne der Epithelien, an der Verminderung der Zahl der Kerne und an dem bei der frischen Untersuchung oft nachgewiesenen Gehalt der Kapillarschlingen an Fetttröpfchen. Auch fand sich einmal eine Wucherung des Epithels der Bowman'schen Kapsel (VI.) und Desquamation desselben (IV.); meist lag im Kapselraum Eiweiss in grösserer oder geringer Menge.

In ähnlicher Weise konnten wir gleichmässige Veränderungen in den Harnkanälchen konstatieren; sie fanden sich vorzugsweise und am intensivsten in den gewundenen Harnkanälchen und aufsteigenden Schenkel und zeigten sich als Schwellung des Epithels (Fig. 3 b), fettige Degeneration, blasse Färbung der Kerne, Fehlen derselben (Fig. 3 a), Fortschwemmung des so veränderten Epithels. Interstitielle Zellwucherungen fanden sich nur in den schwereren Fällen, wo auch die Degeneration des Epithels der Harnkanälchen eine hochgradige war (IV., VII, VIII.). Die Veränderungen in den geraden Harnkanälchen waren nur gering; sie bestanden, wenn überhaupt welche vorhanden waren, in Ablösung des Epithels; nur im VIII. Fall waren sie den sonst nur in den gewundenen Harnkanälchen ähnlich. Blutungen in die geraden Harnkanälchen und Sammelröhren hinein fanden sich im III. und IV. Fall. Im IX. und X. Fall waren Veränderungen zu beobachten, die auf ein bedeutendes Oedem schliessen liessen. Bakterien konnten wir ebenso wie Fürbringer in keinem Falle in der Niere nachweisen.

Schliesslich sei noch eines Befundes Erwähnung gethan, für den ich lange keine Erklärung fand: es ist die in mehreren Fällen deutliche Vermehrung der Leukocyten im Blut. Fig. 1, 2 und Fig. 9 (l) sind die Wiedergabe von Bildern, wie wir sie öfters in unseren Präparaten gesehen haben. Diese Vermehrung der Leukocyten entsteht nach der heutigen Anschauung durch die Proteïne der Bakterien; sie ist als Selbsthilfe des Organismus aufzufassen, da ja die bakterienfeindlichen Stoffe, die Alexine, aus den Kernen der Leukocyten stammen sollen. Jedenfalls wäre es interessant, Blutuntersuchungen bei allen

Infektionskrankheiten zu machen und die Zahl der Leukocyten im Verhältnis zu der der Erythrocyten festzustellen.

Dass die Veränderungen, die wir in den Organen beschrieben haben, keine charakteristischen sind, ist selbstverständlich. Hervorgerufen werden sie nicht allein durch die von den Diphtheriebacillen producierten Toxalbumine, sondern auch durch andere Bakterien und durch Stoffe, die diese bilden. Inwieweit nun im einzelnen Fall jeder dieser Faktoren an den Veränderungen beteiligt ist, lässt sich nur schwer sagen, solange noch ihre chemische Natur, die davon abhängende chemische Wirksamkeit vollständig unbekannt ist. Jedenfalls scheint es mir nicht bewiesen, wenn Ribbert (D. med. W. 1889) behauptet, dass die interstitiellen Veränderungen in den Nieren stets durch die Anwesenheit von Bakterien bedingt seien; ist ja doch nachgewiesen, dass nicht allein Stoffe, die von ihnen produciert werden (Proteïne), chemotaktisch wirken, sondern sogar chemische Substanzen, wie z. B. Planzenkaseïne oder Quecksilber, letzteres allerdings nur indirekt durch Bildung von Hemialbumose.

Was nun schliesslich noch die sehr naheliegende Frage nach dem Einfluss der Heilseruminjektionen auf die Veränderungen in den Organen betrifft, so konnten wir direkte schädliche Wirkungen wie z. B. hämorrhagische Nephritis oder Exantheme nicht konstatieren, ebenso wenig wie direkt günstige Einflüsse. Ausser dem I. Fall, bei dem schon der primäre Prozess sehr milde verlief, unterscheiden sich die Fälle, bei denen nicht „gespritzt“ wurde, durchaus nicht wesentlich von denen, in denen dies geschah weder in Bezug auf Art noch auf Intensität der sekundären Veränderungen in den Organen.

Jedoch scheint es immerhin auffallend, dass bei einer verhältnismässig geringen Anzahl der untersuchten Fälle (10) von denen 7 mit Heilserum behandelt wurden, zweimal nekrotisierende Pneumonie auftrat: im V. Fall im Beginn, im X. ganz ausgesprochen. Dass dies ein Zufall wäre, ist bei der Seltenheit ihres Vorkommens nicht wahrscheinlich; es liegt im Gegenteil nahe, einen Zusammenhang zwischen diesen nekrotisierenden Pneumonieen und der Serumtherapie anzunehmen.

Die Wirkung der Antitoxine ist ja nach Behring eine die Toxalbumine zerstörende, nach Buchner immunisieren die Antitoxine den Körper, machen ihn unempfänglich gegen die Wirkung der Toxalbumine. Jedenfalls heben die Antitoxine

einer Bakterienart die Wirksamkeit der Toxalbumine nur derselben Art auf oder machen den Körper nur gegen die Toxalbumine derselben Art unempfänglich. Im ersten Fall enständen neutrale Produkte, Eiweisssubstanzen, auf denen gerade andere Bakterienarten sehr wohl gedeihen können; in letzterem könnte man eine Abnahme der Widerstandsfähigkeit des gegen die eine Art von Bakterien immunisierten Körpers gegen andere Arten annehmen. Es ist dies nur eine Möglichkeit, die erst durch entsprechende Experimente zur Thatsache werden könnte. Sie erklärt jedoch unsere Befunde sehr gut. Denn wir fanden in den beiden Lungen in allen Schnitten, die wir auf Bakterien färbten, so kolossale Mengen von Streptokokken, dass eine Nekrose der vorhandenen Zellbestandteile ganz natürlich erscheinen muss.

Zum Schluss erlaube ich mir, meinem hochverehrten Lehrer, Herrn Obermedicinalrat Professor Dr. Bollinger für die Anregung zu dieser Arbeit, sowie für die Erlaubnis zur Benützung der Sektionsprotokolle meinen verbindlichsten Dank auszusprechen. Auch Herrn Professor Dr. v. Ranke bin ich zu Dank verpflichtet für die Bereitwilligkeit, mit der er mich Einsicht in die Krankenjournale nehmen liess.

Ausser den im Text schon angeführten Arbeiten wurden benützt:

Aufrecht: Experimentelle Diphtheritis der Harnblase ohne Infektion von aussen. Centralbl. f. d. med. W., No. 49, 1882.
Billroth Th.: Ueber die Beziehungen der Rachendiphtherie zur Septhaemie und Pyohaemie. Wien. med. Wochenschr., 1870.
Böhm u. v. Davidoff: Lehrbuch der Histologie des Menschen. Wiesbaden 1895.
Buhl L.: Ueber das Faserstoff-Exsudat. Sitzungsberichte der königl. bayer. Akademie der Wissenschaften zu München 1863.
— Einiges über Diphtherie. Zeitschr. f. Biologie, 1867.
— Lungenentzündung, Tuberkulose und Schwindsucht. München 1873.
Bulloch u. Schmorl: Ueber Lymphdrüsenerkrankungen bei epidemischer Diphtherie. Zieglers Beiträge zur patholog. Anatomie und allgem. Pathologie. XVI, Heft 2, 1894.
Cohnheim: Vorlesungen über allgemeine Pathologie. Berlin 1882.
D'Espines et Marignac: Recherches expérimentales sur le bacille diphthérique. Revue médecin de la Suisse romande. Referat im Centralblatt f. allgem. Pathologie, 1890, S. 801.
Gerhardt: Handbuch der Kinderkrankheiten. Bd. 2.
Hansemann: Ueber die Beziehungen des Löfflerschen Bacillus zur Diphtherie. V. A. Bd. 139, Heft 2.
Israel O.: Practicum der patholog. Histologie. Berlin 1893.
v. Kahlden C.: Ueber die Glomerulnephritis bei Scharlach. Beitr. z. pathol. Anatomie und z. allgem. Pathologie. Bd. XV.
Oertel: Bayerisches ärztl. Intelligenzblatt 1868.
— Ueber das diphtheritische Gift und seine Wirkungsweise. D. med. Wochenschr., 1890, S. 985.
— Ueber die Bedeutung der diphtheritischen Membranen in Bezug auf die Therapie. Berl. klin. Wochenschr., 1893.
Orth: Pathologisch-anatomische Diagnostik. Berlin 1894.
Reimer: Casuistische und patholog.-anatom. Mitteilungen aus dem Nikolai-Kinderspitale zu St. Petersburg. Jahrb. für Kinderheilkunde, 1876, S. 73.
Ritter: Die Aetiologie und Behandlung der Diphtherie. Vortrag, gehalten auf der 67. Versammlung deutscher Naturforscher und Aerzte in Nürnberg.

Roux E. et Yersin A : Contributions à l'étude de la diphthérique. Annales de l'institut Pasteur, 1889, No. 6, p. 273. Referat in V.-H. Jahresberichten.
Schäfer: Diphtherie des Darms. Inaug.-Diss. Würzburg 1887.
Schmaus H.: Grundriss der pathologischen Anatomie. 2. Auflage. Wiesbaden 1895.
Schweninger: Studien über Diphtherie und Croup. Mitteilungen aus dem patholog Institut zu München, 1878.
Smirnow: Ueber Gastritis membranacea und diphtheritica. V. A. Bd. No. 113.
Unruh: Ueber Myocarditis bei Diphtherie. Jahrbuch für Kinderheilkunde, No. XX.
Virchow: Ueber den Faserstoff. Ges. Abhandlg. zur wissenschaftl. Medizin, 1856.
— Cellularpathologie. Berlin 1871.
— Croup und Diphtherie. Berl. klin. Wochenschr., 1885.
Wassermann u. Proskauer: Ueber die von den Diphtheriebacillen erzeugten Toxalbumine. D. med. Wochenschr., 1891.
Weigert: Ueber Croup und Diphtherie. V. A. Bd. 72.
— Ueber die pathologischen Gerinnungsvorgänge. V. A. Bd. 79.
Zahn: Beiträge zur patholog. Histologie der Diptheritis. Leipzig 1878.
Ziegler: Lehrbuch d. allgem. u. speziellen patholog. Anatomie, 1892.

Erklärung der Abbildungen.

Fig. 1. Mehrschichtiger Thrombus in einer kleinen Arterie.
E deren geschwellte und proliferirte Endothelzellen.
l f weisse Blutkörperchen mit einzelnen Fibrinfäden.
l weisse Blutkörperchen, sehr blass gefärbt.
f l Fibrinfäden mit einzelnen weissen Blutkörperchen.
e geronnenes Eiweiss (Blutplättchen?).
Aus der Lunge des II. Falls. Färbung nach Weigert mit Anilin-Gentianaviolett, Vorfärbung der Kerne mit Lithioncarmin. Obj. 3. Oc. 1.

Fig. 2. Aehnlicher Inhalt einer kleinen Vene. Hier sind jedoch einzelne rote Blutkörperchen sichtbar. Die blauen Punkte in der feinkörnigen Substanz (Eiweiss) erkannte man beim Gebrauch der Oelimmersion zum Teil als Querschnitte von Fibrinfäden, zum Teil als Zerfallsprodukte derselben.
Aus der Lunge des V. Falls. Obj. 7. Oc. 1.

Fig. 3. a u. b Durchschnitte durch gewundene Harnkanälchen.
a ohne jede Andeutung der Zellkerne.
b mit nur mangelhafter Färbung der Kerne: e k. Fast völliges Fehlen des Lumens infolge Schwellung der Zellsubstanz.
b k Kerne der Epithelzellen der Blutkapillaren.
c Durchschnitt durch eine kleine Sammelröhre.
Epithelzellen etwas geschwellt; ihre Kerne (e k) relativ gut gefärbt. Das Lumen erfüllt von angeschwemmten Epithelien, deren Kerne e k_1 sehr blass gefärbt sind.
l 2 Leukocyten, dazwischen liegend.
Aus der Niere des IV. Falls. Obj. 7. Oc. 3.
Färbung mit Hämatoxylin-Eosin.

Fig. 4. Untere Hälfte eines Malpighischen Körperchens aus der Milz des V. Falls, Färbung mit Pikrolithioncarmin. Der Zerfall besonders stark in der Mitte; hier sind Ueberbleibsel von Zellkernen und amorphe Substanz: geronnenes Eiweiss.

Fig. 5. Aus demselben Organ. Aeusserster Teil eines Malpighischen Körperchens. Färbung nach Weigert mit Kernvorfärbung.
λ Lymphkörperchen, ohne deutliche Grenzen in einander übergehend.
f Fibrinfäden, die im unteren Teil des Präparats vorherrschen, während weiter oben das Entstehen der Fibrinfäden um jedes einzelne Lymphkörperchen zu beobachten ist. Obj. 7. Oc. 1

Fig. 6. Wand eines kleinen Gefässes aus der Lunge im Längsschnitt. Epithel fehlt.
m Muskularis ohne Struktur (Zellkerne im Original bedeutend blasser gefärbt als in der Zeichnung). Zahl der Kerne vermehrt.
a Adventitia, die Fibrillen schollig verdickt.
l Zellwucherung in der Umgebung der Adventitia. Obj. 3. Oc. 3.

Fig. 7. Längsschnitt einer kleinen Arterie aus der Lunge des VII. Falls
m Muskularis verbreitert, ohne Struktur. Kernfärbung hier sowie in Original. Die Adventitia verdickt; die Bindegewebsfasern noch deutlicher verbreitert und von mehr scholliger Beschaffenheit als in Fig. 6.
a der Adventitia im Original sehr viel blasser.
l wie Fig. 6. Obj. 7. Oc. 1.

Fig. 8. Aus dem Herzen des VII. Falls. Obj. 7. Oc. 1. Längsstreifung noch angedeutet. Querstreifung nicht erkennbar.
d Defekte (infolge fettiger Degeneration) in ungleich grösserer Zahl bei noch stärkerer Vergrösserung sichtbar. Vielfach sind diese Defekte um die Kerne herum besonders gross.

Fig. 9. L Lebergewebe (VI. Fall).
V p Vena portarum, darinnen e Erythrocyten und relativ viel l Leukocyten.
A h Arteria hepatica.
i W interstitielle Zellwucherung mit noch gut gefärbten Kernen.
b hyalin degenerierte Teile des periportalen Bindegewebes mit nur sehr blass gefärbten Zellkernen. Obj. 3. Oc. 3.

Fig. 10. Aus der Milz des VIII. Falls. Obj. 3. Oc. 3.
h d hyaline Degeneration des retikulären Bindegewebes im Follikel: F und in der Pulpa: P.
Abnahme der Zahl sowie der Färbbarkeit der Lymphkörperchen, besonders in diesen degenerierten Partieen.
F_1 u. P_1 Teile aus F bezw. P bei stärkerer Vergrösserung. Obj. 7. Oc. 1. In F_1 zahlreichere, jedoch kleinere Zwischenräume als in P_1: das retikuläre Bindegewebe, aus dem ja diese hyalin degenerierten Massen entstanden sind, ist in den Follikeln dichter angeordnet als in der Pulpa.

Fig. 11. Pleura der Lunge des X. Falls im Querschnitt. Obj. 3. Oc. 3.

Fig. 12. Aus der Lunge desselben Falls. Obj. 7. Oc. 1. Inhalt eines Alveolus.
l Leukocyten, in Zerfall begriffen, mit deutlichem Zellleib (Quellung) z.
e Alveolarepithelien mit Kern.
e_1 ohne einen solchen.
Im unteren Teil des Schnitts totale Nekrose; Fehlen jeglicher Kernfärbung. Hier sowie auch oben gesprenkeltes Aussehen der rot gefärbten Substanz infolge Auszugs des Fetts durch Alkohol.

Fig. 13. Sektor eines Leberläppchens (dieses als Kreis gedacht) Fall X.
V c Vena centralis (Mittelpunkt des Kreises) mit einzelnen Endothelzellen.
d Defekte in der Substanz der um diese Vene herum liegenden Leberzellen, entstanden durch fettige Degeneration und Auszug des Fettes durch Alkohol.
z l Kerne der Leberzellen, sehr blass gefärbt.
e Erythrocyten in den zwischen den Leberzellenbalken befindlichen Kapillaren.

Fig. 14. Kleine Sammelröhren aus der Niere des X. Falls im Längsschnitt.
a Obj. 3. Oc. 3.
b Obj. 7. Oc. 1.

Fig. 6—14. Färbung mit Hämatoxylin-Eosin.

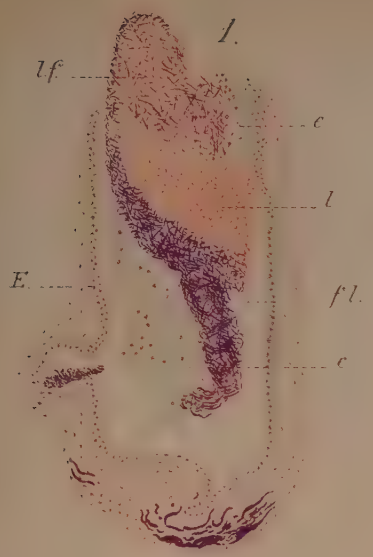
1.
Uf.
c
l
E.
fl.
c

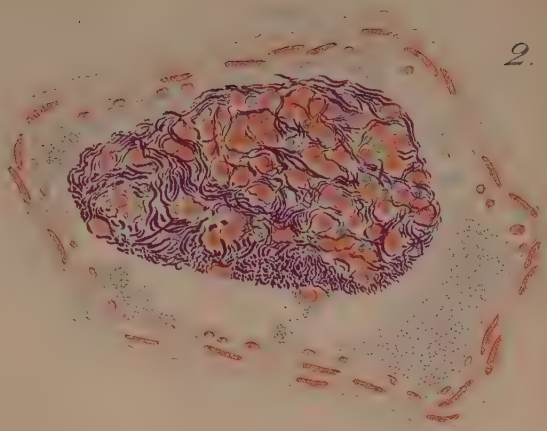
2.

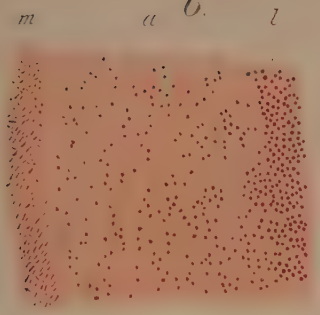
m
a
6.
l


Ah
Vp
9.
iW.
l
b
L.

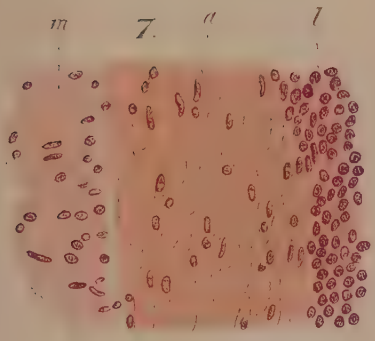
m
7.
a
l

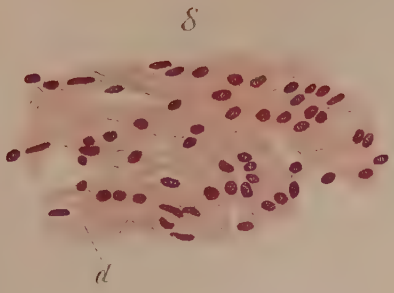
8
d

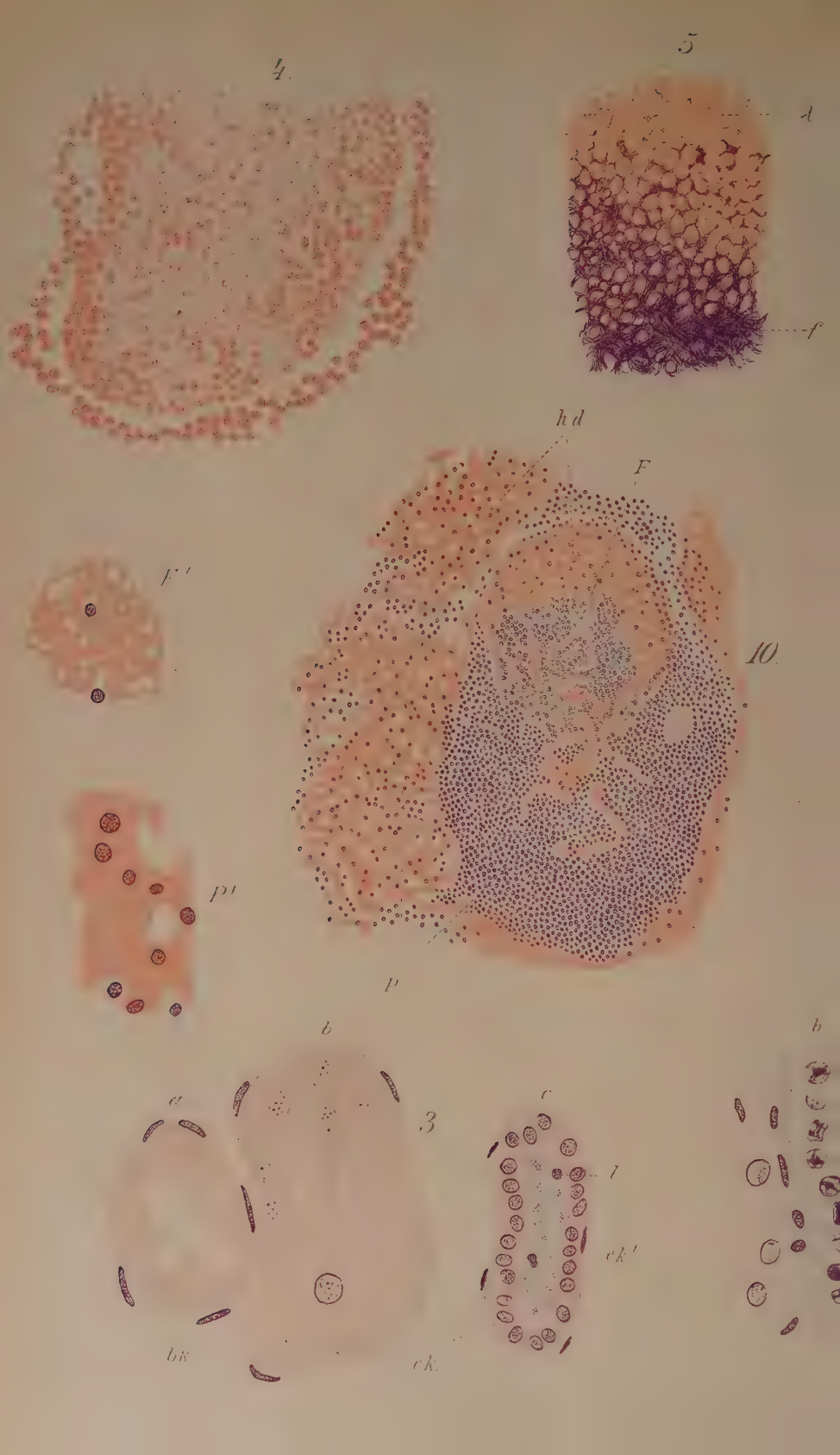
4.
5
d
f
hd
F
F'
10.
p'
p
b
a
3
c
l
ck'
bk
ck.
b

12.

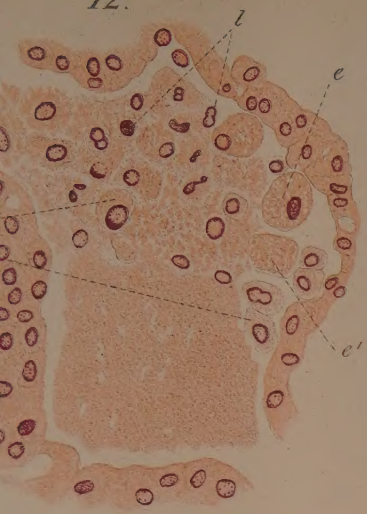

11.

13.

a 14.

Verlag v. J.F. Lehmann München.

Verlag von J. F. Lehmann in München.

Lehmann's medicin. Handatlanten

nebst kurz gefassten Lehrbüchern.

Bd. I. **Atlas und Grundriss der Lehre vom Geburtsakt und der operativen Geburtshilfe.** In 126 farbigen Abbildungen von Dr. O. Schäffer, Privatdocent an der Universität Heidelberg. III. gänzlich umgearbeitete Auflage. Preis eleg. geb. *M.* 5.—

Bd. II. **Atlas der Geburtshülfe.** II. Teil: **Anatomischer Atlas der geburtshülflichen Diagnostik und Therapie.** Mit 145 farbigen Abbildungen und 272 Seiten Text, von Dr. O. Schäffer. Preis *M.* 8.—.

Bd. III. **Atlas und Grundriss der Gynäkologie,** in 98 farbigen Tafeln. von Dr. O. Schäffer (erscheint im Sommer 1895). Preis *M.* 10.—.

Bd. IV. **Atlas der Krankheiten des Mundes, der Nase und des Nasenrachenraumes.** In 64 color. Abbildungen, dargestellt von Dr. med. L. Grünwald. Preis eleg. geb. *M.* 6.—.

Bd. V. **Atlas der Hautkrankheiten.** In 96 color. Tafeln herausgegeben von Privatdocent Dr. Kopp. Preis eleg. geb. *M.* 10.—.

Bd. VI. **Atlas der Geschlechtskrankheiten.** In 52 colorirten Tafeln herausgegeben von Privatdocent Dr. Kopp. Preis eleg. geb. *M.* 7.—.

Bd. VII. **Atlas und Grundriss der Ophthalmoscopie und ophthalmoscopischen Diagnostik.** Mit 102 farbigen Abbildungen. Herausgegeben von Prof. Dr. O. Haab in Zürich. Preis eleg. geb. *M.* 10.—.

Bd. VIII. **Atlas und Grundriss der traumatischen Fracturen und Luxationen.** In 166 farbigen Abbildungen. Von Prof. Dr. Helferich in Greifswald. Preis *M.* 8.—.

Bd. IX. **Atlas des gesunden und kranken Nervensystems** nebst Abriss der Anatomie, Pathologie und Therapie desselben. Mit zahlreichen naturgetreuen Abbildungen von Serienschnitten zur Darstellung des Faserverlaufes, Schemata und Photographien aller wichtigen Krankheitsprocesse. Von Dr. Chr. Jakob, s. Z. I. Assistent der medic. Klinik in Erlangen. Mit einer Vorrede von Prof. Dr. A. v. Strümpell. Preis circa *M.* 10.—.

In Vorbereitung befinden sich:

Bd. X. **Atlas und Grundriss der Bacteriologie und bacteriolog. Diagnostik.** Mit 640 in 10—20fachem Farbdruck ausgeführten Originalbildern. Von Prof. Dr. K. B. Lehmann in Würzburg und Dr. L. Neumann. Preis circa *M.* 12.—.

Bd. XI. **Atlas und Grundriss der Verbandlehre** von Privatdocent Dr. A. Hoffa in Würzburg. In ca. 100 Abbildungen. Preis circa *M.* 5.—.

Bd. XII. **Atlas und Grundriss der allgemeinen Chirurgie** von Privatdocent Dr. A. Hoffa in Würzburg. In circa 200 Abbildungen. Preis eleg. geb. circa *M.* 10.—.

Bd. XIII. **Atlas und Grundriss der pathologischen Anatomie.** In 120 farbigen Tafeln. Von Prof. Dr. Bollinger. 2 Bde. Preis eleg. geb. à *M.* 10.—.

Bd. XIV. **Atlas und Grundriss der Ohrenkrankheiten.** In ca. 120 farbigen Abbildungen. Von H. E. Knopf. Preis eleg. geb. *M.* 6.—.

Bd. XV. **Atlas und Grundriss der chirurg. Operationslehre.** Mit circa 200 farbigen Abbildungen. Preis eleg. geb. circa *M.* 8.—.

Bd. XVI. **Atlas der Kehlkopfkrankheiten.** In 40 farbigen Tafeln. Preis circa *M.* 6.—.

Bd. XVII. **Atlas und Grundriss der gerichtlichen Medicin.** In circa 50 Abbildungen. Preis eleg. geb. circa *M.* 7.—.

Bd. XVIII. **Atlas und Grundriss der Anatomie.** In 100 farbigen Tafeln. Preis circa *M.* 10.—.

Akademische Buchdruckerei von [illegible] in München.